

بهبود غیرمنتظره خودبه‌خودی ادم ماکولا ناشی از انسداد ورید مرکزی شبکیه در مدتی کوتاه

پذیرش: ۱۴۰۳/۰۸/۱۸

دریافت: ۱۴۰۳/۰۶/۰۳

همایون نیکخواه^۱، نرگس کرابی^{۲*}

۱. دانشیار گروه چشم پزشکی، مرکز تحقیقات چشم، پژوهشکده چشم و علوم بینایی، دانشگاه علوم پزشکی شهید بهشتی، تهران، ایران. ۲. استادیار گروه چشم پزشکی، مرکز تحقیقات چشم، پژوهشکده چشم و علوم بینایی، دانشگاه علوم پزشکی شهید بهشتی، تهران، ایران

چکیده

مقدمه و هدف: انسداد ورید شبکیه (Retinal Vein Occlusion (RVO)) از علل اصلی اختلالات عروقی شبکیه است. از عوارض مهم ادم ماکولا است. ما یک مورد بیمار مبتلا به ادم ماکولا ناشی از انسداد ورید مرکزی شبکیه را معرفی می‌کنیم که بدون درمان ظرف مدت کوتاهی بهبود می‌یابد.

گزارش مورد: بیمار خانم ۶۰ ساله با سابقه پر فشاری خون با شکایت از کاهش دید چشم راست از هفته قبل از مراجعه مورد بررسی قرار گرفت. در معاینه شواهد به نفع انسداد ورید مرکزی شبکیه همراه با ادم ماکولا رؤیت شد. بیمار کاندید درمان فوری با تزریق داخل ویتره بواسیزوماب شد ولی دو هفته بعد بدون درمان، ادم به طور کامل برطرف شد.

نتیجه‌گیری: علی‌رغم گزارش بهبود خودبه‌خودی ادم ماکولای ناشی از RVO، بیمار ما اولین موردی است که در یک بازه بسیار کوتاه زمانی به‌صورت خودبه‌خود به‌طور کامل بهبود می‌یابد. در این بیمار، احتمالاً بروز ترومبوز و انسداد ناکامل در ورید مرکزی شبکیه منجر به CRVO (central retinal vein occlusion) و ادم شده است و با برطرف شدن سریع آن و فعال شدن قدرتمند پروسه‌های ضد انعقادی و بازگشت جریان خون وریدی رتین به حالت طبیعی، ادم رتین برطرف شده است.

کلیدواژه‌ها: انسداد ورید مرکزی شبکیه، ادم ماکولا، بواسیزوماب، بهبود خودبه‌خودی

* نویسنده مسئول: استادیار گروه چشم پزشکی، مرکز تحقیقات چشم، پژوهشکده چشم و علوم بینایی، دانشگاه علوم پزشکی شهید بهشتی، تهران، ایران

نمابر: ۱۶۶۶۶۹۴۵۱۶

تلفن: ۰۲۱۷۳۴۳۰۰۰۰

ایمیل: karrabi.narges@gmail.com

مقدمه

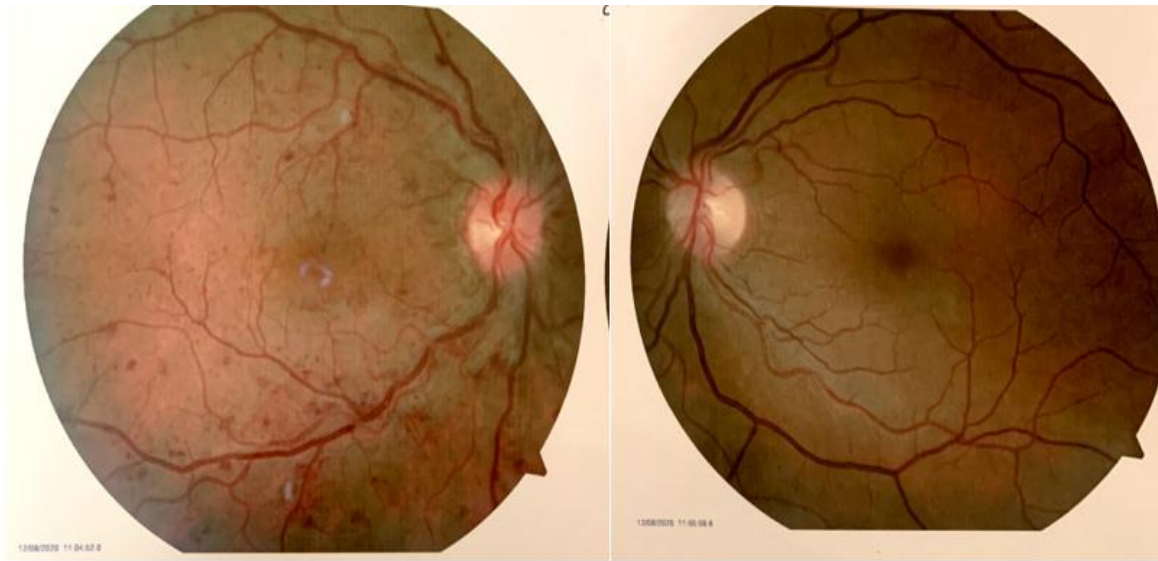انسداد ورید شبکیه (Retinal Vein Occlusion: RVO) دومین علت اصلی اختلالات عروقی شبکیه است (۱). CRVO (Central Retinal Vein Occlusion) شیوعی حدود ۰/۱٪ تا ۰/۴٪ دارد (۲) و به‌صورت کلاسیک به انواع ایسکمیک و غیرایسکمیک تقسیم می‌شود (۳). RVO می‌تواند منجر به ادم ماکولا و نئوواسکولاریزاسیون شبکیه یا سگمان قدامی و متعاقباً تشدید کاهش دید شود (۳). از آنجایی که جنبه‌های مختلفی از پاتوژنز مشخص نیست، درمان RVO و عوارض آن به‌طور مداوم مورد بحث است، از جمله رویکردهای محافظه کارانه، دارویی و جراحی (۴). امروزه تزریق داخل ویتره ترکیبات ضد VEGF (Vascular Endothelial Growth Factor)، به عنوان درمان استاندارد ادم ماکولا ثانویه به RVO به کار می‌رود و نتایج درمان با آنها به لحاظ بازبایی دید و جلوگیری از عوارض بعدی امیدوارکننده بوده است. در مقاله پیش‌رو یک بیمار مبتلا به انسداد حاد ورید مرکزی شبکیه همراه با ادم ماکولا کاندید درمان معرفی می‌شود که مدت کوتاهی پس از تشخیص و پیش از درمان، به صورت خودبه‌خود بهبود می‌یابد.

معرفی بیمار:

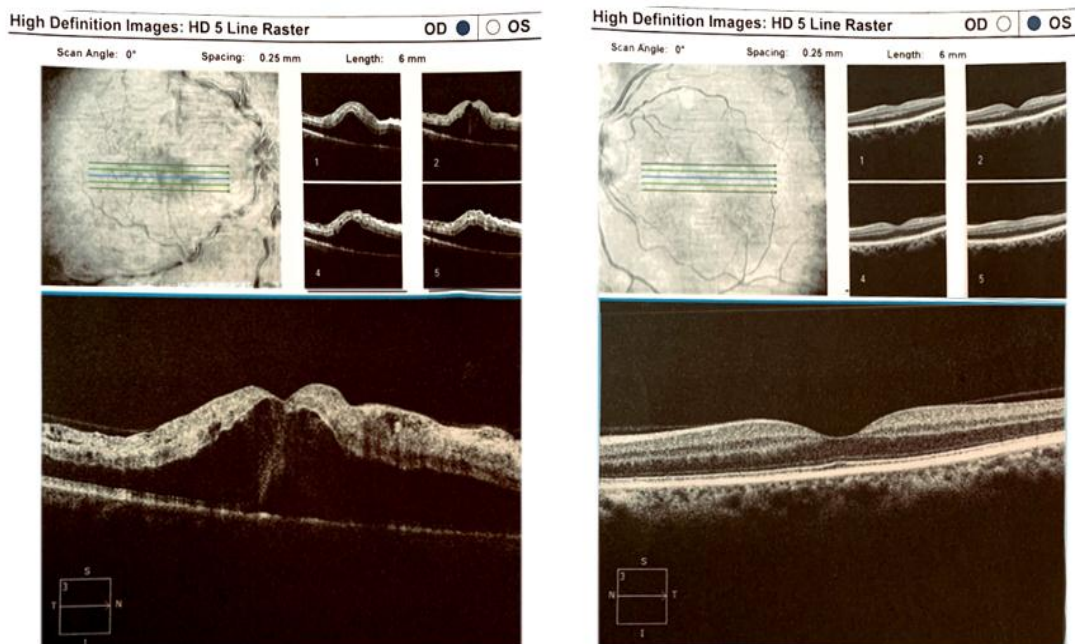
خانم ۶۰ ساله‌ای مورد شناخته شده پرفشاری خون و کم‌کاری تیروئید، تحت درمان با لوژارتان، هیدروکلروتیازید و لووتیروکسین با شکایت از کاهش دید چشم راست طی هفته اخیر، به کلینیک چشم پزشکی مراجعه کرد. سابقه بیماری چشمی در وی و خانواده‌اش منفی بود. در معاینه، بهترین حدت بینایی اصلاح شده در چشم راست با رفرکشن -0.25، ۷/۱۰، plano- 0.5×100 و در چشم چپ با رفرکشن -0.25، ۱۰/۱۰ بود. مردمک مارکوس گان منفی، حرکات عضلات خارج چشمی در محدوده نرمال بود. در معاینه با اسلیت لامپ به غیر

از کاتاراکت خفیف نوکلئار اسکلروزیس یافته غیر طبیعی وجود نداشت. فشار داخل چشمی با تونومتری گلدمن در دو چشم ۱۲ میلی‌متر جیوه بود و در بررسی گونیوسکوپیک زاویه هر دو چشم باز و فاقد نکته پاتولوژیک بود. در فوندوسکوپ چشم راست، ادم مختصر سر عصب اپتیک، عروق پیچ خورده، خونریزی Dot and blot داخل رتین و به‌صورت پراکنده و خونریزی‌های شعله شمعی و cotton wool spot در هر چهار کوادران و ادم ماکولا رؤیت شد. فوندوسکوپ چشم چپ طبیعی بود (شکل ۱).

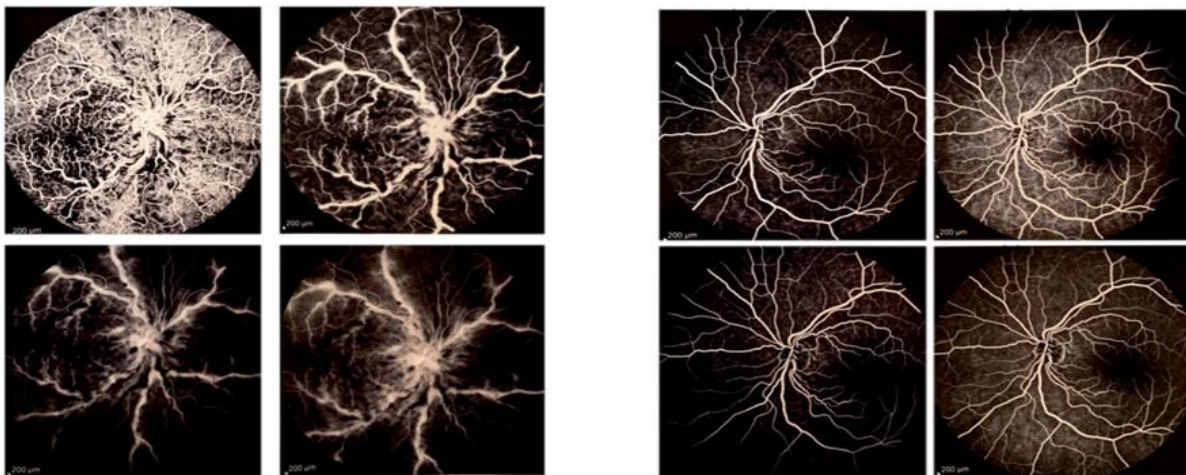
با تشخیص انسداد حاد ورید مرکزی شبکیه همراه با ادم ماکولا برای بیمار، optical coherence tomography (OCT) و آنژیوگرافی فوندوس انجام شد. در OCT، افزایش ضخامت مرکزی شبکیه و ادم سیستوئید ماکولا وجود داشت (شکل ۲) و در آنژیوگرافی، تأخیر مشخص در زمان عبور شریانی وریدی، بلوک ناشی از خونریزی‌های شبکیه و رنگ‌شدگی (staining) دیواره عروق در فازهای تأخیری قابل مشاهده بود. مناطق وسیعی از نان پرفیوژن مویرگی وجود داشت. (شکل ۳) در پریمتری هامفری، چشم مقابل کاملاً نرمال و در چشم مبتلا به CRVO مناطق پراکنده از کاهش حساسیت نسبی مشهود بود. با توجه به ادم سیستوئید ماکولا و کاهش دید بیمار کاندید تزریق داخل ویتره بواسیزوماب گردید. بیمار از انجام تزریق داخل ویتره بواسیزوماب امتناع نمود. دو هفته بعد، بیمار مجدد مراجعه کرد. تصویربرداری OCT مجدد برای وی انجام شد، ولی ادم ماکولا به شکل تعجب برانگیزی به طور کامل برطرف شده بود (شکل ۴) و حدت بینایی به ۱۰/۱۰ افزایش یافته بود. خونریزی‌های پراکنده رتین کماکان قابل ملاحظه بود. لذا بیمار تحت پیگیری قرار گرفته و از تزریق داخل ویتره صرف نظر شد.



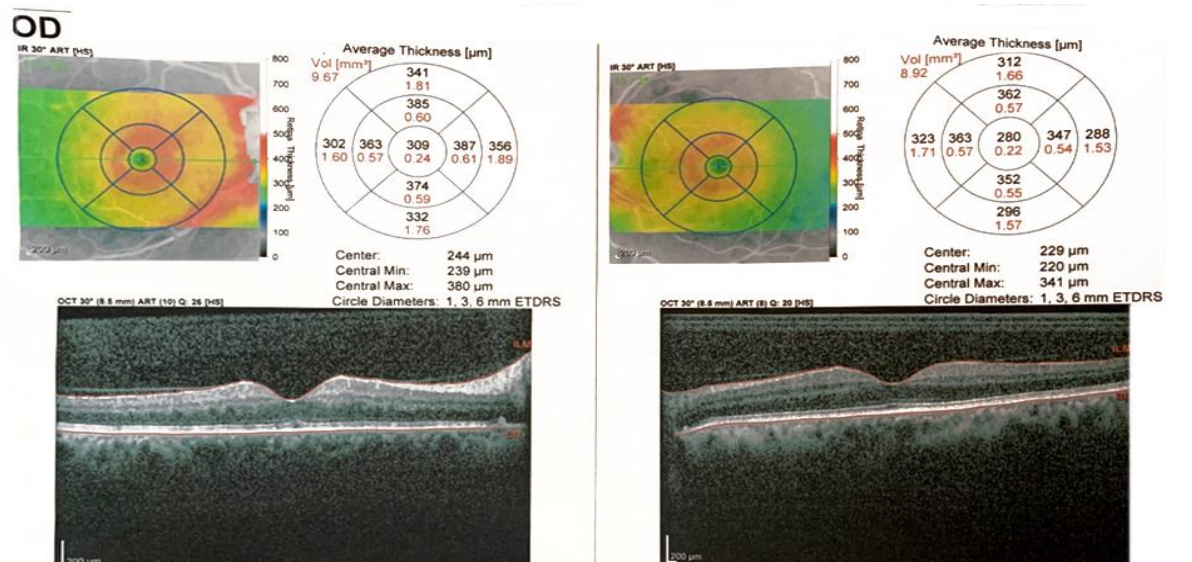
شکل ۱. تصویر فوندوس چشم راست (عکس سمت چپ)، ادم سر عصب اپتیک با حاشیه‌های محو، عروق پیچ خورده و متسع، خونریزی Dot and blot داخل رتین و به صورت پراکنده خونریزی‌های شعله شمعی و cotton wool spot در هر چهار کواران و ادم ماکولا را نشان می‌دهد. تصویر فوندوس چشم چپ (عکس سمت راست) طبیعی است.



شکل ۲. تصویر OCT چشم راست (عکس سمت چپ) ادم سیستوئید ماکولا و افزایش ضخامت رتین مرکزی را نشان می‌دهد. OCT چشم چپ (عکس سمت راست) است.



شکل ۳. تصویر فلوروسسین آنژیوگرافی فوندوس راست (عکس سمت چپ) مناطق وسیع نان پرفیوژن، مناطق هیپوفلورسانس منطبق بر محل خونریزی‌ها، رنگ شدگی جدار عروق در فازهای تاخیری را نشان می‌دهد. فلوروسسین آنژیوگرافی چشم چپ (عکس سمت چپ) طبیعی است.



شکل ۴. OCT ماکولا دو هفته بعد از تشخیص بدون دریافت درمان: در چشم راست (عکس سمت چپ) ضخامت مرکزی شبکیه تا حد نزدیک به نرمال کاهش یافته و ادم سیستوئید به طور کامل برطرف شده است. Attenuation خفیف در لایه الیزوئید و هایپررفلکتیویته خفیف در رتین داخلی ناشی ایسکمی مشهود است.

بحث و نتیجه‌گیری

سه‌گانه Virchow برای ترومبوز پیروی می‌کند که شامل آسیب عروق، استاز و انعقاد بیش از حد است. ورید و شریان مرکزی شبکیه یک غلاف ادوانتیس مشترک در تقاطع شریانی وریدی در خلف lamina cribrosa دارند، به طوری که تغییرات آترواسکلروتیک شریان ممکن است ورید را فشرده کرده و نهایتاً منجر به CRVO شود. بنابراین، پاتوژنز CRVO به شدت با تغییرات در شریان مرکزی شبکیه مرتبط است. آسیب به دیواره عروق شبکیه ناشی از تصلب شرایین، بر جریان خون در ورید

انسداد ورید شبکیه (RVO) یک علت شایع از دست دادن بینایی در افراد مسن و دومین بیماری شایع عروقی شبکیه بعد از رتینوپاتی دیابتی است (۵). خطر ابتلا به RVO با افزایش سن و شرایط قلبی عروقی همزمان مانند فشارخون شریانی سیستمیک، آترواسکلروز و دیابت افزایش می‌یابد (۶). اگرچه اتفاق نظر کامل بین محققین وجود ندارد، ولی به نظر می‌رسد، افزایش انعقادپذیری خون به‌ویژه در افراد جوان با RVO مرتبط است (۷). اعتقاد بر این است که پاتوژنز CRVO از اصول

دسترسی آزاد

مجله دانشگاه علوم پزشکی جیرفت / دوره ۱۱، شماره ۳، پاییز ۱۴۰۳

مركزی مجاور اثر می‌گذارد و باعث استاز، ترومبوز و در نتیجه انسداد وریدی می‌شود (۸).

همچنین سابقه گلوکوم گزارش شده است که با CRVO مرتبط بوده و یک عامل خطر برای آن محسوب می‌شود، بسیاری از مقالات به بررسی رابطه بین CRVO و گلوکوم زاویه باز اولیه (Primary Open Angle Glaucoma) یا فشار داخل چشمی بالا پرداخته‌اند و کاهش فشار داخل چشمی (Intraocular Pressure) به بهبود گردش خون شبکیه در چشم‌های مبتلا به CRVO کمک می‌کند CRVO می‌تواند در بیماران Normal Tension Glaucoma (NTG) با فشار داخل چشمی کنترل شده نیز رخ دهد. در یک مطالعه ژاپنی، از میان ۲۲۴ بیمار مبتلا به CRVO، ۱۰ بیمار NTG داشتند و بیشتر آن‌ها دچار دیس لیپیدی بودند، اما فشارخون سیستمیک نداشتند. برخی از مقالات نشان داده‌اند که افزایش پلاسما اندوتلین-۱، که به عنوان یک وازوکنستریکتور شناخته می‌شود و در شرایط هیپوکسی افزایش می‌یابد، در بیماران NTG نقش دارد، همچنین، افزایش موضعی اندوتلین-۱ می‌تواند منجر به بروز انسداد ورید شبکیه از طریق افزایش فشار وریدی شبکیه شود (۹). با توجه به فشار نرمال چشم و معاینه کاملاً نرمال ریم سر عصب اپتیک و بررسی پری متری برای بیمار ما همراهی گلوکوم مطرح نبود.

با توجه به کاهش دید خفیف و مردمک مارکوس گان منفی، بیمار ما یک مورد CRVO غیرایسکمیک بود که بیمار پس از دو هفته با وجود عدم دریافت درمان، دید خود را به طور کامل بازیافت. مطالعه گروه CVOS نشان داد که VA پایه یک پیش‌بینی کننده قوی VA طی ۳ سال آینده برای بیماران CRVO است. چشم‌های با $VA > 20/40$ نظیر بیمار ما معمولاً پروگنوز دید بهتری دارند، چشم‌هایی که بینایی ضعیف (۲۰/۲۰۰ یا بدتر) دارند بدترین نتایج عملکردی را دارند، در حالی که بیماران با VA پایه متوسط (۲۰/۵۰-۲۰/۱۰۰) نتایج متغیری را نشان می‌دهند (۱۰). در CRVO حدت بینایی بیماران معمولاً از ۲۰/۴۰ تا کمتر از ۲۰/۲۰۰ متغیر است. اگر چه در بیماران CRVO بهبود نسبی خود به خودی گزارش شده است، اما بهبودی بیش از ۲۰/۴۰ اسنلن غیر معمول است (۳). در بیمار ما علی‌رغم بروز CRVO، کاهش بینایی پایه خفیف‌تر از حد انتظار بود که ممکن است ناشی از انسداد ناکامل ورید مرکزی رتین یا وجود عروق کولترال جهت برقراری مجدد گردش خون و پرفیوژن رتین باشد. با توجه به وجود دید پایه خوب، بازیابی کامل دید دور از انتظار نبود.

یکی از عوارض اصلی CRVO ایسکمیک و غیرایسکمیک، ادم ماکولا (Macular Edema: ME) است. ارزیابی مقدار و مدت ME مهم است، زیرا مدت زمان کوتاه‌تر با نتایج بهتر در RVO همراه است (۱۰). ME به طور کلی در CRVO ایسکمیک به دلیل دژنراسیون اپیتلیوم پیگمانته شبکیه، جداشدگی سروژ ماکولا و آسیب ایسکمیک غیرقابل برگشت به سلول‌های گانگلیونی ماکولا شدیدتر است و در نتیجه بازیابی بینایی در موارد ایسکمیک (۴۱٪) در مقایسه با CRVO غیرایسکمیک (۵۹٪ کمتر است (۱۱)). بسیاری از بیماران مبتلا به CRVO از ابتدا ادم ماکولا نیز دارند و تعداد کمی از بیماران باقی مانده، طی مدت پیگیری دچار ادم ماکولا می‌شوند (۱۱). چندین داروی ضد VEGF برای درمان ME ناشی از RVO به صورت داخل زجاجیه تجویز می‌شوند از جمله رانیبیزوماب، افلیرسپت و بواسیزوماب تا از کاهش دید برگشت ناپذیر ناشی از آسیب رتین خارجی بر اثر ادم مزمن پیشگیری شود. هر چند بهبود خود به خودی ME نیز امکان پذیر است. مطابق یک مطالعه مروری سیستماتیک، بهبود آن در یک طیف وسیع از صفر تا ۷۳٪ در دوره‌های ۲ تا ۱۵ ماهه متغیر است. برای CRVO غیرایسکمیک بهبود تا ۳۰٪ نیز عنوان شده است (۱۲). به‌طور مشابه، ۵٪ تا ۱۵٪ از چشم‌های BRVO (Branch Retinal Vein Occlusion) بدون ME در ابتدای بروز بیماری، در یک دوره یک ساله دچار ادم ماکولا می‌شوند و از سوی دیگر در ۴۱٪ افرادی که در ابتدا ME دارند، طی ۷/۵ ماه بدون درمان ادم برطرف می‌شود (۳). نکته جالب در مورد بیمار ما، بهبود کامل دید و ادم ظرف مدت دو هفته بود که طبق بررسی مقالات، بهبود ظرف این بازه کوتاه زمانی تا کنون گزارش نشده است. به نظر می‌رسد یک پدیده عروقی حاد در شریان رتینال، منجر به بروز ترومبوز و انسداد احتمالاً ناکامل در ورید مجاور پشت لامینا کریبروزا و CRVO و ادم شده است و با برطرف شدن سریع آن و فعال شدن قدرتمند پروسه‌های ضد انعقادی و بازگشت جریان خون وریدی رتین به حالت طبیعی، فرصت کافی در اختیار اپیتلیوم پیگمانته رتین قرار گرفته تا ادم رتین را مرتفع کند. علی‌رغم بهبود کامل ادم و بازیابی کامل دید، بیمار تحت پیگیری دقیق از نظر بروز بازگشت ادم و ایجاد RVO در چشم مقابل قرار گرفت.

در بیماران مبتلا به CRVO، یک نکته مهم تبدیل بالقوه نوع غیر ایسکمیک به ایسکمیک است که در ۱۲ تا ۳۰٪ موارد در طول پیگیری بیماران گزارش شده است (۳). در مواردی که متعاقباً ایسکمیک نمی‌شوند، پیش‌آگهی نسبتاً خوب با بازگشت

پزشکی، بیمار تحت ارزیابی و کنترل دقیق وضعیت فشارخون و قلب و عروق قرار گرفت.

با وجود امکان بهبودی خودبخودی ادم ماکولا در RVO، با توجه به اینکه تا کنون روشی برای پیش‌بینی احتمال بهبود خودبخودی و زمان آن وجود ندارد و از سوی دیگر، تاخیر در شروع درمان و ازمان ادم ماکولا با آسیب برگشت‌ناپذیر شبکیه و کاهش دید غیر قابل برگشت همراه است، همچنان توصیه می‌شود هر بیمار مبتلا به RVO همراه با ادم ماکولا تحت درمان فوری با Anti-VEGF های داخل ویتره قرار گیرد.

تشکر و قدردانی

بدینوسیله از تمامی همکاران درمانگاه چشم بیمارستان طرفه تشکر و قدردانی می‌شود.

تعارض منافع

هیچگونه تعارض منافی بین نویسندگان وجود ندارد.

حمایت مالی

حمایت مالی برای انجام این پژوهش دریافت نشده است.

ملاحظات اخلاقی

این مطالعه به اصول ذکر شده در بیانیه هلسینکی پایبند است. رضایت‌نامه کتبی آگاهانه از بیمار برای انتشار جزئیات پرونده پزشکی و تصاویر همراه آنها اخذ شد.

مشارکت نویسندگان

نرگس کرابی و همایون نیکخواه داده‌ها را جمع‌آوری و پیش‌نویس را تهیه و نسخه نهایی را تایید کردند.

References

1. Scott IU, Campochiaro PA, Newman NJ, Biousse V. Retinal vascular occlusions. *The Lancet*. 2020;396(10266):1927-40.
2. Rogers S, McIntosh RL, Cheung N, Lim L, Wang JJ, Mitchell P, et al. The prevalence of retinal vein occlusion: pooled data from population studies from the United States, Europe, Asia, and Australia. *Ophthalmology*. 2010;117(2):313-9.
3. Rogers SL, McIntosh RL, Lim L, Mitchell P, Cheung N, Kowalski JW, et al. Natural history of branch retinal vein occlusion: an evidence-based systematic review. *Ophthalmology*. 2010;117(6):1094-101.
4. Hayreh SS. Photocoagulation for retinal vein occlusion. *Progress in retinal and eye research*. 2021;85:100964.

دسترسی آزاد

بینایی به حالت طبیعی یا نزدیک به نرمال در حدود ۵۰٪ است (۳). همچنین طبق مطالعه گروه CVOS (Central Vein Occlusion Study) هرگونه انسداد عروقی در چشم مقابل بیماران مبتلا به CRVO یک طرفه، ۹٪ در سال افزایش می‌یابد (۱۳). لذا پیگیری منظم و دقیق بیماران RVO امری مهم و اجتناب‌ناپذیر است.

دستورالعمل‌های مبتنی بر شواهد بین‌المللی به طور کلی موافق هستند که ارزیابی صحیح و کامل بیماران RVO در زمان بروز بیماری برای تعیین نحوه پیگیری مناسب بیماران بسیار مهم است. CRVO با توجه به نرخ بالاتر عوارض نیاز به رویکرد دقیقی دارد. وجود ایسکمی یا ME دو عامل اصلی موثر بر روند تصمیم‌گیری نحوه پیگیری بیماران هستند. از آنجایی که CRVO غیرایسکمیک می‌تواند خود به خود و بدون عارضه برطرف شود، بیماران باید هر ۳ ماه یک بار در ۶ ماه اول معاینه شوند. اگر ME، ایسکمی یا NV رخ نداد، می‌توان زمان پیگیری را طولانی‌تر کرد و پس از ۱۸ ماه بیمار را از پیگیری‌های شبکیه معاف کرد. اگر ادم ماکولا وجود داشته باشد، در ابتدا، پیگیری ماهانه با OCT برای نظارت بر پاسخ درمانی و ادامه درمان برای به حداقل رساندن ادم ماکولا مورد نیاز است. با گذشت زمان، فواصل تزریق ممکن است بسته به پاسخ درمانی تنظیم شود (۱۴). همچنین مدیریت عوامل خطر سیستمیک باید با کمک سایر همکاران پزشک مدنظر باشد.

بیمار ما طی یک دوره پیگیری ۱۸ ماهه، شواهدی از برگشت ادم، تبدیل به نوع ایسکمیک، ایجاد نیوواسکولاریزاسیون رتینال یا درگیری چشم مقابل نشان نداد و معاینات گونیوسکوپیکی پیگیری فاقد شواهد بروز نیوواسکولاریزاسیون بود و همزمان با پیگیری‌های منظم چشم 5. Cugati S, Wang JJ, Knudtson MD, Rochtchina E, Klein R, Klein BE, et al. Retinal vein occlusion and vascular mortality: pooled data analysis of 2 population-based cohorts. *Ophthalmology*. 2007;114(3):520-4.

6. Hayreh SS, Zimmerman B, McCarthy MJ, Podhajsky P. Systemic diseases associated with various types of retinal vein occlusion. *American Journal of Ophthalmology*. 2001;131(1):61-77.

7. Rothman AL, Thomas AS, Khan K, Fekrat S. Central retinal vein occlusion in young individuals: a comparison of risk factors and clinical outcomes. *Retina*. 2019;39(10):1917-24.

8. Battaglia Parodi M, Bandello F. Branch retinal vein occlusion: classification and treatment. *Ophthalmologica*. 2009;223(5):298-305.

مجله دانشگاه علوم پزشکی جیرفت / دوره ۱۱، شماره ۳، پاییز ۱۴۰۳

9. Kida T, Fukumoto M, Sato T, Oku H, Ikeda T. Clinical Features of Japanese Patients with Central Retinal Vein Occlusion Complicated by Normal-Tension Glaucoma: A Retrospective Study. *Ophthalmologica*. 2017;237(3):173-9.
10. Scott IU, VanVeldhuisen PC, Oden NL, Ip MS, Blodi BA, Hartnett ME, et al. Baseline predictors of visual acuity and retinal thickness outcomes in patients with retinal vein occlusion: Standard Care Versus Corticosteroid for Retinal Vein Occlusion Study report 10. *Ophthalmology*. 2011;118(2):345-52.
11. Hayreh SS, Podhajsky PA, Zimmerman MB. Natural history of visual outcome in central retinal vein occlusion. *Ophthalmology*. 2011;118(1):11-9:33
12. McIntosh RL, Rogers SL, Lim L, Cheung N, Wang JJ, Mitchell P, et al. Natural history of central retinal vein occlusion: an evidence-based systematic review. *Ophthalmology*. 2010;117(6):1113-23.
13. Group CVOS. Natural history and clinical management of central retinal vein occlusion. *Arch Ophthalmol*. 1997;115:486-91.
14. Nicholson L, Talks SJ, Amoaku W, Talks K, Sivaprasad S. Retinal vein occlusion (RVO) guideline: executive summary. *Eye*. 2022;36(5):909-12.

Unexpected Swift Spontaneous Improvement of Macular Edema Following Central Retinal Vein Occlusion

Received: 24 Aug 2024

Accepted: 8 Nov 2024

Homayoun Nikkhah¹, Narges Karrabi^{2*}

1. Associate Professor of Ophthalmology, Ophthalmic Research Center, Research Institute for Ophthalmology and Vision Science, Shahid Beheshti University of Medical Sciences, Tehran, Iran 2. Assistant Professor of Ophthalmology, Ophthalmic Research Center, Research Institute for Ophthalmology and Vision Science, Shahid Beheshti University of Medical Sciences, Tehran, Iran

Abstract

Introduction: Retinal vein occlusion (RVO) is a significant contributor to retinal vascular disorders, often leading to complications such as macular edema (ME). In the present study, we report a patient with ME resulting from central retinal vein occlusion (CRVO), demonstrating spontaneous resolution within a brief timeframe without intervention.

Case Report: A 60-year-old female with a history of hypertension and complaint about decreased vision in her right eye for one week prior to the visit was examined. Upon examination, CRVO with associated ME was diagnosed. While the patient was initially candidate for immediate treatment with intravitreal bevacizumab injection, the ME spontaneously resolved within two weeks without any intervention.

Conclusion: While cases of spontaneous recovery of ME secondary to RVO have been reported, our patient represents a unique instance of complete and rapid spontaneous resolution. It is hypothesized that the presence of thrombosis and partial obstruction in the central retinal vein led to CRVO and subsequent edema. The prompt alleviation of obstruction, facilitated by the vigorous activation of anticoagulant mechanisms and restoration of retinal venous blood flow to a physiological state, led to the resolution of retinal edema in this patient.

Keywords: Central retinal vein occlusion, Macular edema, Bevacizumab, Spontaneous resolution

***Corresponding Author:** Assistant Professor of Ophthalmology, Ophthalmic Research Center, Research Institute for Ophthalmology and Vision Science, Shahid Beheshti University of Medical Sciences, Tehran, Iran

Email: karrabi.narges@gmail.com

Tel: 98-02173430000

Fax: 16666-94516