مجله دانشگاه علوم پزشکی جیرفت

دوره ۱۱، شماره ٤، زمستان ۱٤۰۳

بررسی وضعیت استرس اکسیداتیو و اتوفاژی بافت ریه متعاقب تجویز نیکوتین در موش صحرایی نر

دریافت: ۱۴۰۳/۰۵/۰۶ پذیرش: ۱۴۰۳/۱۰/۲۹

فائزه درتاج [۱] ،محمدرضا نصیرزاده [۲*]، عارف دلخوش [۳]

۱. دانش آموخته دامپزشکی، دانشکده دامپزشکی، علوم پزشکی تبریز، دانشگاه آزاداسلامی، تبریز، ایران ۲. استادیار گروه فیزیولوژی، دانشکده دامپزشکی، علوم پزشکی تبریز، دانشگاه آزاداسلامی، تبریز، ایران ۳. دانش آموخته دکتری تخصصی پاتولوژی،گروه پاتوبیولوژی، دانشکده دامپزشکی، دانشگاه ارومیه،ارومیه ،ایران

چکیده

مقدمه و هدف: ارتباط بین گونه‌های اکسیژن واکنشی و اتوفاژی برای هومئوستازی و بقاء سلول حیاتی است. امروزه شناخته شده است که استرس اکسیداتیو اتوفاژی در پاتوژنز بیماری‌های مختلف نقش کلیدی دارد. مطالعه حاضر وضعیت استرس اکسیداتیو بافت ریه و اتوفاژی را متعاقب دریافت نیکوتین بررسی نموده است.

روش کار: در این مطالعه تعداد ۳۰ سر موش صحرایی نر با وزن۲۰ ±۱۹۰ گرم به‌صورت تصادفی انتخاب و به ۳ گروه (n =۱۰) تقسیم شدند. گروه کنترل: موش‌های سالم دست نخورده، گروه دو: دریافت روزانه نیکوتین با دوز ۰/۲۵ mg/Kg و گروه سه: دریافت روزانه نیکوتین با دوز ۰/۵ mg/Kg، موش‌ها نیکوتین را بصورت داخل صفاقی به مدت ۳۰روز دریافت نمودند. در پایان دوره مطالعه، فعالیت آنزیم‌های آنتی‌اکسیدان سوپراکسید دسموتاز (SOD) گلوتاتیون پراکسیداز (GPX) ظرفیت تام آنتی‌اکسیدانی (TAC) و سطح مالون دی آلدهید (MDA) بافت ریه اندازه‌گیری، تغییرات بافتی و مارکرهای P62 و LC3 روند اتوفاژی ارزیابی شد.

یافته‌ها: نتایج مطالعه نشان داد که تجویز نیکوتین موجب افزایش معنی‌دار MDA و کاهش معنی‌دار فعالیت آنزیم‌های آنتی‌اکسیدان SOD و GPX گردید. همچنین نتایج مربوط به تغییرات بافت ریه نشان می‌دهند که تجویز نیکوتین موجب افزایش فیبروز و نیز تحریک روند اتوفاژی شده است.

نتیجه‌گیری: این مطالعه نشان داد نیکوتین با ایجاد استرس اکسیداتیو موجب تحریک روند اتوفاژی در بافت ریه موش صحرایی نر می‌شود.

کلیدواژه‌ها: نیکوتین، استرس اکسیداتیو، ریه، اتوفاژی، موش صحرایی

* **نویسنده مسئول:** استادیار گروه فیزیولوژی، دانشکده دامپزشکی، علوم پزشکی تبریز، دانشگاه آزاداسلامی، تبریز، ایران

ایمیل: mr.nasirzadeh@iaut.ac.ir **تلفن:** ۰۴۱۳۶۳۷۲۲۷۴ **نمابر:** ۰۴۱۳۶۳۷۳۹۳۵

[Downloaded from journal.jmu.ac.ir on 2025-12-08]

[DOI: 10.61882/jjums.11.4.1768]

مقدمه

نیکوتین یک آلکالوئید سمی است که از برگ‌های خشک شده گیاه تنباکو به دست می‌آید و اثرات آسیب‌رسان بسیاری دارد (۱، ۲). میلیون‌ها نفر در جهان از طریق استعمال دخانیات و یا استنشاق حشره‌کش‌ها در معرض نیکوتین قرار دارند. نیکوتین، بعنوان جزء اصلی دود سیگار، نقش مهمی در ایجاد بیماری‌های قلبی عروقی و سرطان ریه در افراد سیگاری ایفا می‌کند. همچنین نیکوتین دارای آثار سو دیگری نیز می‌باشد از جمله افزایش آزادسازی گلوکز از کبد، تأثیر بر پانکراس و افزایش قند خون (۱). نیکوتین، با توجه به گیرنده‌های زیاد، حلالیت و انتقال آسان از غشاءهای سلولی به سرعت وارد گردش خون شده و بدلیل وسعت بالای آلوئول‌های ریوی در آن جایگزین می‌شود. علاوه بر این، ترکیبات نیتروزامین حاصل از متابولیسم نیکوتین موجب تولید رادیکال‌های آزاد مانند گونه-های واکنشی اکسیژن می‌شوند که عامل پیشبرد آسیب اکسیداتیو سلول‌های اپیتلیال ریه و نیز پاسخ‌های التهابی و سوء عملکرد ریه و بیماری‌های دیگر می‌شود (۲).

ثابت شده است که نیکوتین توانایی برهم زدن هومئوستازی دستگاه‌های مختلف بدن را دارد. علاوه براین، نیکوتین با اسیدهای چرب غیر اشباع غشاء سلولی واکنش داده و سطح شاخص پراکسیداسیون لیپیدی (MDA)[1] را افزایش می‌دهد. MDA به عنوان محصول گونه‌های اکسیژن و نیتروژن واکنشی باعث ایجاد استرس اکسیداتیو می‌گردد (۲، ۳).

گونه‌های واکنشی اکسیژن قادرند فعالیت بسیاری از پروتئین‌ها و آنزیم‌ها را متوقف نمایند.همچنین، غلظت گلوتاتیون، فعالیت گلوتاتیون پراکسیداز (GPX)[2] و سوپر اکسید دسموتاز (SOD)[3] را کاهش می‌دهند (۴). مطالعه‌ای نشان داده است که تجویز کوتاه مدت با دوز پائین نیکوتین در موش صحرایی مدل پارکینسون موجب کاهش سطح MDA و افزایش گلوتاتیون پراکسیداز در موش صحرایی می‌شود در حالی که سطح SOD و TAC[4] تغییر معنی‌داری پیدا نمی‌کند (۶). همچنین نیکوتین از عوامل اصلی بروز التهاب مزمن در بافت-های مختلف بدن می‌باشد و می‌تواند آثار پاتولوژیک طولانی مدت را در بافت‌های بدن القا نماید. اختلال در عملکرد ریه بعنوان مسئول اکسیژن رسانی بدن می‌تواند منجر به بروز هیپوکسی در سایر بافت‌های بدن شود. استعمال نیکوتین می-تواند بافت ریه را تحت تأثیر قرار داده و موجب تغییر در عملکرد فیزیولوژیک آن شود. تمامی استرس‌های سلولی که توسط مواد سمی ازجمله نیکوتین در بافت‌های بدن القاء می‌شوند، می‌توانند موجب هدایت سلول به تغییراتی ازجمله اتوفاژی در جهت خنثی‌سازی آسیب‌ها گردند (۷). اتوفاژی یک فرایند تخریب و بازیافت سلولی برای اندامک‌ها و ماکرومولکول‌های سیتوزلی آسیب دیده می‌باشد. اتوفاژی در تمام سلول‌های یوکاریوت وجود دارد و برای حفظ هومئوستازی ضروری می‌باشد. اتوفاژی با شکستن پروتئین‌ها و پپتیدها و تأمین منبع آمینواسیدی به حفظ سلول در شرایط استرس از قبیل محرومیت از مواد مغذی و کمبود انرژی کمک می‌کند. در پستانداران سه نوع اصلی اتوفاژی عبارتند از: ماکرو اتوفاژی، میکرو اتوفاژی و اتوفاژی باواسطه چپرون. بطور شگفت انگیزی اتوفاژی بوسیله گونه‌های اکسیژن واکنشی و استرس اکسیداتیو تنظیم می‌شود. به‌خوبی ثابت شده است که اتوفاژی و گونه‌های اکسیژن واکنشی بشدت با بیماری‌های ریوی ارتباط دارند (۸). از کاربردهای مهم دیگر اتوفاژی می‌توان به حذف میتوکندری‌های آسیب دیده از طریق مکانیسم میتوفاژی اشاره نمود. حذف پروتئین‌های با پیچ خوردگی نامناسب و نیز پروتئین‌های اکسید شده با کمک اتوفاژی در داخل سلول اتفاق می‌افتد. یکی از پروتئین‌های مهم در فرآیند اتوفاژی P62 می‌باشد. این پروتئین نقش مهمی در تحویل پروتئین‌های اکسید شده به اتوفاگولیزوزوم ایفا می‌کند (۹). ازآنجایی که نیکوتین به عنوان جایگزین ایمن‌تری نسبت به تنباکو شناخته شده است، مصرف آن رو به افزایش است (۱۰). از سویی دیگر، با توجه به جایگزینی سریع نیکوتین در بافت ریه و القای استرس اکسیداتیو در این مطالعه تأثیر نیکوتین بر وضعیت استرس اکسیداتیو و اتوفاژی بافت ریه در موش صحرایی نر بررسی شده است.

روش کار

پژوهش حاضر از نوع تجربی است. در این مطالعه تعداد ۳۰ سر موش صحرایی نر با وزن۲۰ ±۱۹۰ گرم به‌صورت تصادفی انتخاب و به ۳ گروه (n =۱۰) تقسیم شدند. موش‌های مورد مطالعه در شرایط یکسان با دسترسی آزاد به آب و غذا و در سطحی با دمای °۲±۲۲ و چرخه نوری ۱۲/۱۲ روشنایی–تاریکی و به‌صورت پنج حیوان در هر قفس نگهداری شدند. حیوانات گروه‌های مختلف مورد مطالعه دسترسی آزادانه به آب و جیره غذایی داشتند.

نیکوتین مورد استفاده در این مطالعه به‌صورت مایع (سخت

[1] Malondialdehyde
[2] Glutathione peroxidase
[3] Superoxide dismutase
[4] Total antioxidant capacity

[Downloaded from journal.jmu.ac.ir on 2025-12-08]

[DOI: 10.61882/jjums.11.4.1768]

شرکت مرک آلمان) بود. قبل از تزریق در سرم فیزیولوژی رقیق و با دوز ۰/۲۵ و۰/۵ میلی‌گرم به ازای هر کیلوگرم وزن بدن حیوان به‌صورت داخل صفاقی تزریق گردید.

گروه یک (کنترل): موش‌های سالم دست نخورده، دریافت روزانه سرم فیزیولوژی به‌صورت داخل صفاقی.

گروه دو (نیکوتین ۰/۲۵): دریافت روزانه نیکوتین با دوز ۰/۲۵mg/Kg به‌صورت داخل صفاقی به مدت ۳۰روز.

گروه سه (نیکوتین ۰/۵): دریافت روزانه نیکوتین با دوز ۰/۵mg/Kg به‌صورت داخل صفاقی به مدت ۳۰روز.

در پایان دوره مطالعه بافت ریه چپ از حیوانات گروه‌های مختلف اخذ و در نیتروژن مایع، منجمد و تا زمان اندازه‌گیری آنزیم‌های آنتی‌اکسیدان در ۸۰- نگهداری شد. همچنین نمونه-های بافت ریه راست در فرمالین بافره ۱۰٪ ثابت و پس از طی مراحل آماده‌سازی بافتی از نمونه‌های بافت ریه‌ها سریالی بافتی به ضخامت ۵µm تهیه گردید. مقاطع بافتی با ماسون تری کروم جهت ارزیابی بافت فیبروز و حضور الیاف کلاژن رنگ-آمیزی و با استفاده از میکروسکوپ نوری مورد ارزیابی قرار گرفت (۱۱). نهایتاً رنگ‌آمیزی ایمونوهیستوشیمی با مارکرهای LC3 و P62 مرتبط با اتوفاژی انجام شد (۱۲). تمام اسلایدهای بدست آمده از طریق رنگ‌آمیزی ماسون تری کروم و اسلایدهای مرتبط با ایمنوهیستوشیمی با دستگاه میکروسکوپ نوری مورد مطالعه و بررسی کیفی قرار گرفتند.

آماده کردن نمونه بافتی: پس از شستشوی نمونه بافتی با استفاده از بافر فسفات (PBS,PH=7.4) ۱ گرم از بافت ریه در ۵ میلی‌لیتر بافر سرد (Tris-Hcl 50 mM ,PH=7.5, EDTA 5mM, DTT 1mM) هموژنیزه شد. سپس محلول حاصل با سرعت ۱۰،۰۰۰ دور به مدت ۱۵ دقیقه سانتریفوژ گردید. مایع رویی حاصل برای ارزیابی فعالیت آنزیم‌های آنتی‌اکسیدان و شاخص پراکسیداسیون چربی و ظرفیت تام آنتی-اکسیدانی(TAC) بافت ریه مورد استفاده قرار گرفت.

فعالیت آنزیم‌های آنتی‌اکسیدان بافت ریه: فعالیت آنزیم‌های SOD و GPX و سطح TAC و MDA با استفاده از کیت‌های تجاری شرکت اندازه‌گیری شدند.

آنالیز آماری

برای تحلیل داده‌های حاصله از نرم‌افزار SPSS-22 استفاده شد. داده‌های به‌دست‌آمده کمی، به‌صورت میانگین± انحراف استاندارد ارائه و اختلاف معنی‌دار بین گروه‌ها توسط آزمون آماری تحلیل واریانس یک‌طرفه (ANOVA) و آزمون تعقیبی Tukey موردبررسی قرار گرفت. سطح معنی‌دار در این مطالعه p<۰/۰۵ در نظر گرفته شد.

نتایج

آنزیم‌های آنتی‌اکسیدان

بررسی نتایج مربوط به فعالیت آنزیم‌های آنتی‌اکسیدان SOD بافت ریه حیوانات مختلف مشخص نمود که بین گروه کنترل با گروه‌های تیمار مورد مطالعه اختلاف معنی‌دار وجود دارد (p<۰/۰۵).

بررسی نتایج مربوط به فعالیت آنزیم‌های آنتی‌اکسیدان GPX بافت ریه حیوانات مختلف مشخص نمود که بین گروه کنترل با گروه نیکوتین mg/Kg ۵/ ۰ اختلاف معنی‌دار وجود دارد (p<۰/۰۵).

بررسی داده‌های مربوط به میانگین شاخص پراکسیداسیون چربی (MDA) در بافت ریه حیوانات گروه‌های مختلف مورد مطالعه نشان داد که بین گروه کنترل با گروه نیکوتین mg/Kg ۰/۲۵ و گروه نیکوتین mg/Kg ۰/۵ تفاوت معنی‌داری وجود دارد (p<۰/۰۵).

در خصوص شاخص ظرفیت تام آنتی‌اکسیدانی (TAC) بافت ریه حیوانات گروه‌های مختلف مشخص گردید بین گروه کنترل با گروه نیکوتین mg/Kg ۰/۵ اختلاف معنی‌دار وجود دارد (p<۰/۰۵).

هیستوپاتولوژی

الف)رنگ‌آمیزی ماسون تری کروم:

هدف از انجام رنگ‌آمیزی ماسون تری کروم شناسایی الیاف کلاژن و فیبروز در بافت ریه در اثر آسیب ریوی ناشی از نیکوتین بود. در بررسی گروه کنترل بافت ریه دارای کمترین میزان الیاف کلاژن آبی رنگ بود (تصویر ۱A)، این در حالی است که ارزیابی‌های میکروسکوپیک بافت ریه در گروه نیکوتین mg/Kg ۰/۲۵ (تصویر ۱B) و نیکوتین mg/Kg ۰/۵حاکی از افزایش میزان الیاف کلاژن و وقوع پدیده فیبروز داشت. افزایش الیاف کلاژنی در گروه نیکوتین mg/Kg ۰/۵ (تصویر ۱C) نسبت به گروه نیکوتین mg/Kg ۰/۲۵ شدت بیشتری دارد.

ب) رنگ‌آمیزی ایمنوهیستوشیمی با مارکرهای وابسته به اتوفاژی:

نتایج حاصل از بررسی لام‌های ایمنوهیستوشیمی که با مارکرهای اختصاصی اتوفاژی شامل LC3 و P62 رنگ‌آمیزی شده‌اند نشان داد، دریافت نیکوتین در موش‌های صحرایی موجب افزایش رخداد پاسخ اتوفاژیک در بافت ریه شده است

[Downloaded from journal.jmu.ac.ir on 2025-12-08]

[DOI: 10.61882/jjums.11.4.1768]

(تصویر ۲B و ۳B). افزایش میزان دریافت نیکوتین در گروه نیکوتین ۰/۵ mg/Kg موجب تشدید فرآیند اتوفاژی مخصوصاً در مارکر P62 شده است (تصویر ۲C و ۳C). این در حالیست که میزان وقوع اتوفاژی در بافت ریه گروه کنترل با هر دو مارکر ناچیز بوده است (تصویر ۲A و ۳A).

جدول ۱. میانگین میزان فعالیت آنزیم‌های آنتی‌اکسیدان بافت ریه موش‌های صحرایی نر در گروه‌های مختلف مورد مطالعه (Mean±SEM).

پارامتر / گروه	MDA (nmol/mgprotein)	SOD (U/mgprotein)	GPX (U/mgprotein)	TAC (mmol/mg)
کنترل	۷/۷۰±۰/۳۳۲۰ [b]	۵۱/۰۴ ±۳/۷۹۱۶ [a]	۲۶۴/۵۸ ±۱۶/۹۸۱۸ [a]	۱/۵۸±۰/۰۹۵۹ [a]
نیکوتین ۰/۲۵	۱۰/۶۸±۰/۴۱۴۲ [a]	۳۹/۸۰±۰/۹۵۸۱ [b]	۲۲۱/۴۴±۱/۶۶۹۷ [ab]	۱/۳۲±۰/۰۲۶۴ [ab]
نیکوتین ۰/۵	۱۱/۸۲±۰/۵۲۴۹ [a]	۳۰/۶۴±۱/۹۲۹۰ [b]	۱۶۹/۴۲±۹/۰۴۱۱ [b]	۱/۰۰±۰/۱۱۱۸ [b]
P_value	۰/۰۰۱	۰/۰۰۹	۰/۰۰۱	۰/۰۰۱

SOD ;a: اختلاف معنی‌دار گروه کنترل با سایر گروه‌ها. MDA ;b: اختلاف معنی‌دار گروه کنترل با سایر گروه‌ها.

TAC ;b: اختلاف معنی‌دارگروه نیکوتین ۰/۵ با گروه کنترل . GPX ;b: اختلاف معنی‌دار گروه نیکوتین ۵/ با گروه کنترل.

حروف نامشابه در هر ستون نشانگر اختلاف معنی‌دار است.

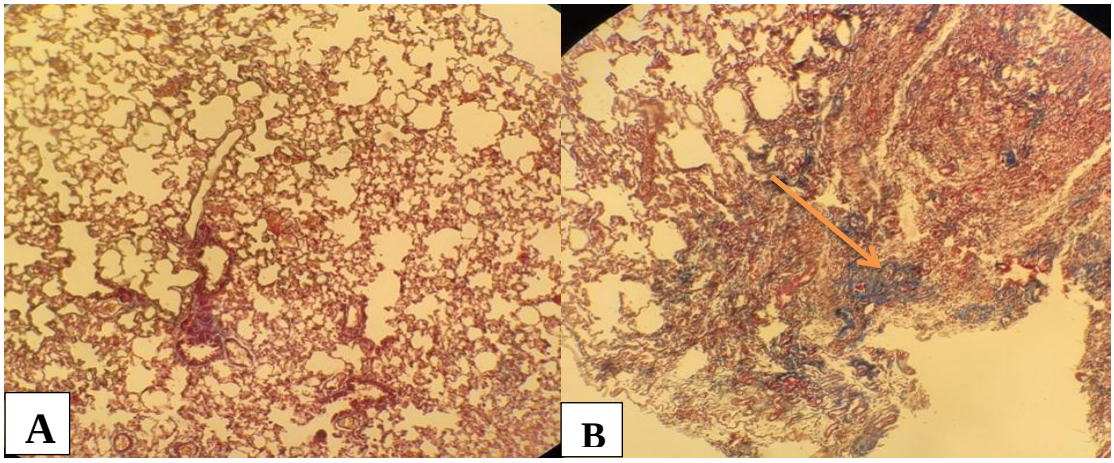

تصویر- ۱:A- بافت ریه، گروه کنترل، ساختار طبیعی ریه.B - بافت ریه ،گروه نیکوتینmg/Kg ۰/۵، افزایش میزان الیاف کلاژن به رنگ آبی،رنگ‌آمیزی ماسون تری کروم(۴۰×).

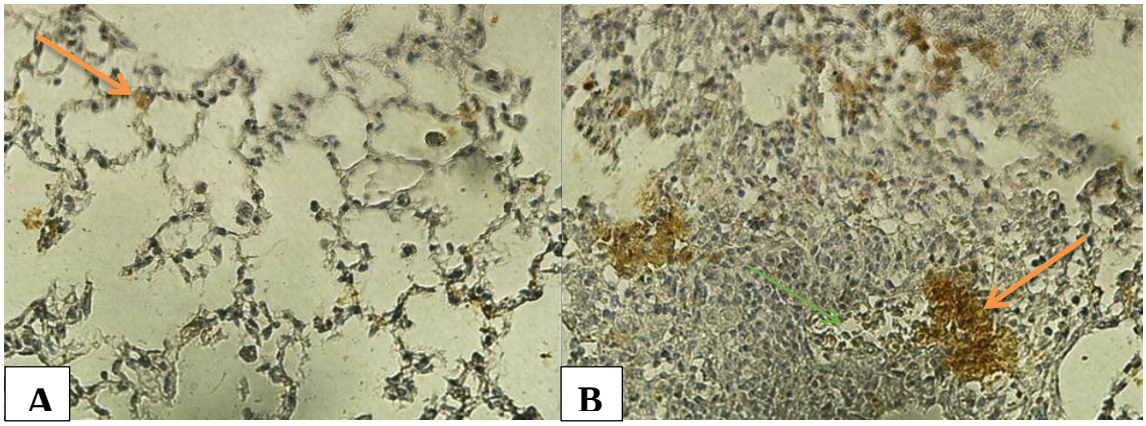

تصویر-۲:A-بافت ریه در گروه کنترل.B- بافت ریه در گروه نیکوتینmg/Kg ۰/۵ ،مارکر LC3، افزایش حجم کمپلکس‌های اتوفاژیک به رنگ زرد.(به فلش‌های روی تصاویر دقت نمایید)رنگ‌آمیزی ایمنوهیستوشیمی(۱۰×).

[Downloaded from journal.jmu.ac.ir on 2025-12-08]

[DOI: 10.61882/jjums.11.4.1768]



تصویر۳:A- بافت ریه در گروه کنترل،مارکر B.P62- بافت ریه در گروه نیکوتینmg/Kg ۰/۵، مارکر P62، افزایش کمپلکس‌های اتوفاژیک.(به فلش روی تصویر دقت نمایید) رنگ‌آمیزی ایمنوهیستوشیمی(۴۰×).

بحث

نتایج مطالعه حاضر نشان داد که تجویز نیکوتین داخل صفاقی موجب افزایش معنی‌دار سطح MDA و کاهش معنی‌دار فعالیت آنزیم‌های آنتی‌اکسیدان SOD و GPX گردید. همچنین نتایج مربوط به تغییرات بافت ریه مشخص نمود که تجویز نیکوتین موجب افزایش فیبروز و نیز تحریک روند اتوفاژی شده است. چنانچه در گروه‌های نیکوتین در رنگ‌آمیزی ماسون تری کروم افزایش الیاف کلاژن در مقایسه با گروه کنترل مشهود است. علاوه بر این دو مارکر LC3 و P62 در گروه‌های دریافت کننده نیکوتین در مقایسه با گروه کنترل نشانگر افزایش میزان اتوفاژی در گروه‌های نیکوتین است.

مشابه مطالعه حاضر، Hamady و Al-okaily طی مطالعاتی اثرات نیکوتین داخل صفاقی را بر بیان ژن پروتئین اتصالات محکم آلوئولی، بر وضعیت استرس اکسیداتیو ریه و بر هیستوپاتولوژی سلول‌های ریه در موش‌هایی که با ویتامین D و روی تیمار شده‌اند را گزارش نموده‌اند (۱۴، ۱۵، ۱۳). در مطالعه حاضر، مشابه این مطالعات تجویز داخل صفاقی نیکوتین موجب القای استرس اکسیداتیو در موش صحرایی گردید.

یکی از مهمترین پاسخ‌های بیولوژی در سلول که به‌وسیله استرس اکسیداتیو و گونه‌های اکسیژن واکنشی تنظیم می‌شود، اتوفاژی می‌باشد. اتوفاژی تأمین‌کننده عملکرد سازگاری یا محافظتی در طی پاتوژنز بیماری‌هایی است که در برگیرنده اختلالات متابولیک، میتوکندریایی، تجمع پروتئینی، التهاب و استرس اکسیداتیو هستند. بنابراین، ارتباط بین گونه‌های اکسیژن واکنشی و اتوفاژی برای هومئوستازی و بقاء سلول حیاتی است. امروزه شناخته شده است که اتوفاژی در پاتوژنز بیماری‌های مختلف انسانی اثرات کلیدی دارد. استرس اکسیداتیو در فیزیولوژی و پاتوفیزیولوژی بسیاری از اختلالات ریوی یک موضوع پیچیده است (۸). اخیراً نشان داده شده است که اتوفاژی مکانیسم عمده‌ای است که نیکوتین برای کاهش تستوسترون سرم از آن استفاده می‌کند در حالی که محققین تصور می‌کردند علت کاهش، آپوپتوزیس می‌باشد(۱۶).

ثابت شده است که نیکوتین اتوفاژی را از طریق فعال‌سازی گیرنده¬های کولینرژیک نیکوتینی آلفا-۷ یا CHRNA7 آغاز می¬کند (۱۶). این نتایج درباره تحریک اتوفاژی توسط نیکوتین با مطالعه Xiao و همکاران همخوانی دارد (۱۷).

در مطالعه حاضر افزایش سطح MDA در گروه¬های دریافت کننده نیکوتین می¬تواند بازتابی از افزایش تولید گونه¬های اکسیژن واکنشی و یا غیر فعال شدن آنزیم¬های آنتی¬اکسیدان ریه باشد. پر اکسیداسیون لیپیدی می¬تواند به‌عنوان شاخص استرس اکسیداتیو و تغییرات نفوذپذیری غشاء مورد استفاده قرار گیرد. این نتایج با مطالعات قبلی سازگاری دارد (۲۰، ۱۹، ۱۸، ۱۴). سلول از مکانیسم¬های آنتی اکسیدانی مختلفی جهت کاهش سطوح بیش از حد گونه¬های واکنشی اکسیژن استفاده می¬کند. در پژوهش حاضر کاهش معنی¬دار فعالیت آنزیم¬های آنتی‌اکسیدان SOD و GPX می¬تواند استرس اکسیداتیو افزایش یافته را توصیف نماید. آنزیم¬های انتی¬اکسیدان از قبیل SOD با آب اکسیژنه و سوپر اکسید واکنش می¬دهند و بدین ترتیب از سلول در برابر آسیب اکسیداتیو ناشی از این عوامل محافظت می¬نماید. در حالی که GPX در برابر آلکیل، آلوکسی و پراکسیل که از اجزاء اکسید شده غشاء شکل می¬گیرند، اثر پاک کنندگی دارد (۱۹). سطح پائین آنزیم¬های آنتی¬اکسیدان SOD و GPX می¬تواند استرس اکسیداتیو را افزایش و منجر به آسیب ریوی گردد.

[Downloaded from journal.jmu.ac.ir on 2025-12-08]

[DOI: 10.61882/jjums.11.4.1768]

طی مطالعه صورت گرفته توسط حمدی و همکاران مشخص شده است که تجویز نیکوتین به‌صورت داخل صفاقی موجب تغییرات ساختاری ریه از قبیل کاهش ضخامت دیواره آلوئول‌ها و غشاء پایه آلوئولی به همراه کاهش سلول‌های آلوئولی در بافت ریه می‌گردد. علاوه بر این، تأثیر شدید رادیکال‌های آزاد ایجاد شده توسط نیکوتین بر سلول‌های آلوئولی با کاهش شدید GPX سرم و افزایش سطح پراکسیداسیون لیپیدی مشخص می‌شود. نیکوتین باعث آزاد شدن آب اکسیژنه و تجمع آن در سلول‌های آلوئولی می‌شود (۱۴).

یافته‌های هیستو پاتولوژی نشان دهنده تغییرات بافتی در گروه‌های دریافت کننده نیکوتین در مقایسه با گروه کنترل و تأیید کننده تغییرات بیوشیمیایی است. این موضوع می‌تواند به دلیل آزاد شدن عوامل التهابی و رادیکال‌های آزاد و در نتیجه آسیب ساختار آلوئولی باشد. طی مطالعه‌ای نشان داده شده است که استرس ایجاد شده با نیکوتین موجب افزایش ترشح سیتوکین‌های پیش التهابی به‌ویژه اینترلوکین-۶ می‌گردد در صورتی که مونوسیت‌ها و ماکروفاژهای فعال شده سلول‌های مرده را بر می‌دارند و به ترمیم بافت کمک می‌کنند (۷). از سویی دیگر در پژوهش دیگری دریافتند افزایش در سیتوکین‌ها و مولکول‌های چسباننده موجب فعال شدن نوتروفیل‌ها و ماکروفاژها در بافت ریه و تخریب آن می‌شوند (۲۰). همچنین تصور می‌شود که افزایش طولانی مدت در سطوح اینترلوکین-۶ عامل اصلی آسیب شدید ریوی و سندرم تحریک بیش از حد ماکروفاژی در اثر نیکوتین باشد (۲۱). مطابق یافته‌های بافت‌شناسی در گروه نیکوتین mg/Kg ۰/۵ نسبت به گروه نیکوتین mg/Kg ۰/۲۵ افزایش الیاف کلاژن بیشتر است. این موضوع می‌تواند ناشی از تخریب بیشتر بافت طبیعی ریه و در نتیجه جایگزینی آن با الیاف کلاژن باشد (تصویر ۲ و ۳). در مطالعه‌ای نشان داده‌اند که تجویز نیکوتین موجب افزایش میانجی‌های التهاب از جمله اینترلوکین-۱، اینترلوکین-۶ و فاکتور نکروز دهنده توموری و تغییرات بافت ریه شده است (۱۹). مطالعه حاضر نیز نشان دهنده تغییرات بافت ریه و افزایش فیبروز بدنبال تجویز نیکوتین می‌باشد. در این مطالعه مطابق مطالعات قبلی میان تغییرات بیوشیمیایی و بافتی همخوانی وجود دارد (۱۹). همچنین در تحقیق حاضر دو مارکر اتوفاژی مورد ارزیابی قرار گرفت نتایج نشان داد که نیکوتین موجب تحریک روند اتوفاژی در ریه شده است چنانچه مقایسه تصویر ریه گروه کنترل (تصویر۳) با گروه‌های دریافت کننده نیکوتین نشانگر افزایش کمپلکس‌های اتو فازیک LC3 و P62 در گروه‌های نیکوتین است. شرایط پاتولوژیک از جمله تجمع رادیکال‌های آزاد اکسیژن موجب القا و افزایش اتوفاژی می‌شوند. از کاربردهای مهم اتوفاژی می‌توان به حذف میتوکندری‌های آسیب دیده از طریق مکانیسم میتوفاژی اشاره نمود. حذف پروتئین‌های با پیچ خوردگی نامناسب و نیز پروتئین‌های اکسید شده با کمک اتوفاژی در داخل سلول اتفاق می‌افتد (۹). یکی از جنبه‌های مهم اتوفاژی برگشت پذیری آن است. در واقع، بطور مشخص در پاسخ به استرس محیطی اتوفاژی تنظیم افزایشی دارد و با برطرف شدن استرس بسرعت وزیکول‌های اتوفاژی ناپدید و به مقادیر پایین پایه‌ای بر می‌گردند. برخلاف آپوپتوزیس، اتوفاژی یک پاسخ سازگاری اصلی جهت تأمین بقا سلول و ترمیم آن در مواجهه با محیط استرسی می‌باشد. طی مطالعه‌ای مشخص گردید که مواجهه با کادمیم میزان اتوفاژی در سلول‌های توبول پروگزیمال کلیه موش صحرایی را افزایش می‌دهد (۱۲). یکی از پروتئین‌های مهم در فرآیند اتوفاژی P62 می‌باشد. این پروتئین نقش مهمی در تحویل پروتئین‌های اکسید شده به اتوفاگولیزوزوم ایفا می‌کند (۹). با توجه به افزایش میزان کمپلکس‌های اتوفاژیک وابسته به مارکر P62 که مارکر نهایی و تعیین کننده‌ای در جهت تفریق اتوفاژی کارآمد از ناکارآمد می‌باشد، می‌توان نتیجه گرفت که دریافت نیکوتین موجب القا اتوفاژی از نوع ناکارآمد و پاتولوژیک در بافت ریه موش‌های صحرایی شده است.

نتیجه‌گیری

این مطالعه نشان داد تجویز مزمن نیکوتین با ایجاد استرس اکسیداتیو موجب تحریک روند اتوفاژی و تغییرات ساختاری و جایگزینی الیاف کلاژن در بافت ریه موش صحرایی نر می‌شود. هر چند مطالعات بیشتری مورد نیاز است تا مکانیسم‌های مولکولی دخیل در اثرات نیکوتین را مشخص سازد.

تشکر و قدردانی

بدین وسیله از آقای علیرضا رسولی کوچه کارشناس آزمایشگاه بافت شناسی که در اجرای این پژوهش نهایت همکاری را داشتند، کمال تشکر و قدردانی به عمل می‌آید.

تعارض منافع

هیچ‌گونه تعارض منافعی بین نویسندگان وجود ندارد.

[Downloaded from journal.jmu.ac.ir on 2025-12-08]

[DOI: 10.61882/jjums.11.4.1768]

حمایت مالی

این مقاله، از پایان نامه دکترای حرفه‌ای نویسنده اول، در گروه فیزیولوژی، دانشکده دامپزشکی، دانشگاه آزاد اسلامی واحدعلوم پزشکی تبریز استخراج شده است و هیچ کمک مالی خاصی از سوی سازمانهای تأمین مالی در بخشهای دولتی، تجاری و غیرانتفاعی دریافت نکرده است.

ملاحظات اخلاقی

پروپوزال این تحقیق توسط کمیته اخلاق دانشگاه آزاد اسلامی تبریز تایید شده و باکد اخلاق IR.IAU.TABRIZ.REC.1401.250 به ثبت رسیده است .

مشارکت نویسندگان

تمام نویسندگان در طراحی، اجرا و نگارش همه بخشهای پژوهش حاضر مشارکت داشته‌اند.

References

1. Fowlera CD, Turner JR, Damaj MI . Molecular mechanisms associated with nicotine pharmacology and dependence. Handbook of Experimental Pharmacology.2020; 258: 373-93.
2. Elsayed NA , Marzouk MA , Moawed FSM, Ahmed ESA and Abo-Zaid O. Flavone attenuates nicotine-induced lung injury in rats exposed to gamma radiation via modulating PI3K/Nrf2 and FoxO1/NLRP3 inflammasome. International Journal of Immunopathology and Pharmacology.2024; 38: 1–15.
3. Shahin AM , Bahrami AM, Delkhosh A, Shakarami N. Evaluation of the effect of aloe vera gel on ovarian tissue structure in Nicotine-receiving Rats. Veterinary Clinical Pathology. 2020; 15 (60):319-31.(In persian)
4. Khaled SH, Makled MN, Nader MA. Tiron protects against nicotine-induced lung and liver injury through antioxidant and anti-inflammatory actions in rats in vivo. Life Sciences. 2020; 260(1):118426.
5. West KA, Brognard J, Clark AS, Linnoila IR, Yang X, Swain SM and etal.Rapid Akt activation by nicotine and a tobacco carcinogen modulates the phenotype of normal human airway epithelial cells. The Journal of Clinical Investigation. 2003; 111(1):81-90.
6. Ciobica A, Padurariu M, Hritcu L .The effects of short-term nicotine administration on behavioral and oxidative stress deficiencies induced in a rat model of Parkinson's disease. Psychiatria Danubina. 2012; 24(2):194-205.
7.Hamza RZ, and Shenawi NSE. Anti-inflammatory and antioxidant role of resveratrol on nicotine-induced lung changes in male rats.Toxicology Reports.2017; 4:399-407.
8. Ornatowski W, Lu Q, Yegambaram M, Garcia A , Zemskov E , Maltepe E and Et al. Complex interplay between autophagy and oxidative stress in the development of pulmonary disease. Redox Biology. 2020; 36:101679.
9. Zarringol M.A. review on regulation of autophagy by Reactive Oxygen Species (ROS). Razi Journal of Medical Sciences 24(164): 2018.105-93.
10. Ahvazi NS, Sharafi Ahvazi N, Daneshi E, nikkhoo B, Roshani D, Rezaei MJ, et al.Effect of chronic nicotine administration on the pro-oxidant antioxidant balance of mice serum: .Rosmarinic Acid. Scientific Journal of Kurdistan University of Medical Sciences . 2020, 25(2): 54-60.
11. Mir-ershadi F, logo O, Ahmadi M, Rahbarghazi R, Heiran H, Delkhosh A, and et al. Polarization of T-helper 2 to 1 phenotype has arisen in rat asthmatic pulmonary tissue after intra-tracheal administration of bone marrow-derived c-Kit+ cells. Journal of Research in Clinical Medicine.2023; 11: 29.
12. Chargui A, Zekri S, Jacquillet G, Rubera I, Ilie M, Belaid A, et al. Cadmium-Induced Autophagy in Rat Kidney: An early biomarker of subtoxic exposure. Toxicological Sciences. 121(1): 31–42.
13. Hamady JJ, Al-Okaily B N. Anti-inflammatory and antioxidant effects of zinc and vitamin D on nicotine-induced oxidative stress in adult male rats. International Journal of Health Sciences.2022; 6(S9): 73–91.
14. Hamady JJ, Al-Okaily BN. Histopathological effects of nicotine on rats pulmonary cell treated with zinc and vitamin D. Wasit Journal for Pure Science.2024; 3 (1) : 152-9.
15. Hamady JJ, Al-Okaily B N. Alveolar gene expression of tight junction protein in nicotine rats treated with zinc and vitamin D. International Journal of Health Sciences.2020; 6(S9): 232–46.
16. Ahmadi Z, Ashrafizadeh M, rouzan M. Apoptotic and autophagic modulation by nicotine. International Journal of Advanced Biological and Biomedical Research .2019; 7(3): 263-73.
17. Xiao, X, Shang, X, Zhai, B, Zhang, H, Zhang, T. Nicotine alleviates chronic stressinduced anxiety and depressive-like behavior and hippocampal neuropathology via regulating autophagy signaling. Neurochemistry International.2018;114:58-70.
18. Wiegman CH, Li F, Ryffel B, Togbe D, and Chung KF. Oxidative stress in ozone-induced chronic lung inflammation and emphysema: a facet

[Downloaded from journal.jmu.ac.ir on 2025-12-08]

[DOI: 10.61882/jjums.11.4.1768]

of chronic obstructive pulmonary disease. Frontiers in Immunology.2020; 11, 1957.
19. Reham ZH, El-Shenawy NS. Anti-inflammatory and antioxidant role of resveratrol on nicotine-induced lung changes in male rats. Toxicology Reports. 2017; l 17:4:399-407.
20. Balakrishnan A, Menon VP. Antioxidant properties of hesperidin in nicotine-induced lung toxicity. Fundamental & Clinical Pharmacology. 2007; 21(5):535-46.
21. Shama A, Zafar I, Mariappan N, Husain M, Chang Wei C, Vetal N, and et al. Acute pulmonary effects of aerosolized nicotine. American Journal of Physiology - Lung Cellular and Molecular Physiology.2019; 316(1):L94–104.

[Downloaded from journal.jmu.ac.ir on 2025-12-08]

[DOI: 10.61882/jjums.11.4.1768]

The Evaluation of Oxidative Stress Status and Autophagy of Lung Tissue Following Nicotine Administration in Male Rats

Received: 27 Jul 2024 Accepted: 18 Jan 2025

Faeze Dortaj[1], Mohammadreza Nasirzadeh*[2], Aref Delkhoush[3]

1. Graduate of Veterinary Medicine, Faculty of Veterinary Medicine, Tabriz Medical Sciences, Islamic Azad University, Tabriz, Iran 2. Assistant Professor, Department of Physiology, Faculty of Veterinary Medicine, Tabriz Medical Sciences, Islamic Azad University, Tabriz, Iran 3. Post Graduate of Pathology, Department of Pathobiology, Faculty of Veterinary Medicine, Urmia University, Urmia, Iran

Abstract

Introduction: The relationship between reactive oxygen species and autophagy is critical for cell homeostasis and survival. Today, it is known that oxidative stress and autophagy play a key role in the pathogenesis of various diseases. The present study has investigated the state of oxidative stress in lung tissue and autophagy after receiving nicotine.

Materials and Methods: In this study, 30 male rats weighing 190±20 grams were randomly selected and divided into 3 groups (n=10). Control group: intact healthy mice, group two: daily intake of nicotine with a dose of 0.25 mg/Kg and group three: daily intake of nicotine with a dose of 0.5 mg/Kg, mice received nicotine intraperitoneally for 30 days. At the end of the study, activity of antioxidant enzymes superoxide dismutase (SOD), glutathione peroxidase (GPX), total antioxidant capacity (TAC) and Malondialdehyde (MDA) level of lung tissue were measured. In addition, tissue changes and P62 and LC3 markers of autophagy process were evaluated.

Results: The results of the study showed that nicotine administration caused a significant increase in MDA and a significant decrease in the activity of antioxidant enzymes SOD and GPX. Also, the results related to lung tissue changes show that nicotine administration has increased fibrosis and stimulated the autophagy process.

Conclusion: This study showed that nicotine stimulates the process of autophagy in the lung tissue of male rats by causing oxidative stress.

Keywords: Nicotine, Oxidative stress, Lung, Autophagy, Rat

***Corresponding Author:** Assistant Professor, Department of Physiology, Faculty of Veterinary Medicine, Tabriz Medical Sciences, Islamic Azad University, Tabriz, Iran

Email: mr.nasirzadeh@iaut.ac.ir **Tel:** +9804136373935 **Fax:** +984136372274

[Downloaded from journal.jmu.ac.ir on 2025-12-08]

[DOI: 10.61882/jjums.11.4.1768]