

اثر انسداد یک‌طرفه حالب چپ بر تغییرات سیستم آنتی‌اکسیدانی کلیه سمت مقابل در موش صحرایی نر: با تأکید بر نقش حفاظتی اولئوروپیین

پذیرش: ۱۴۰۰/۰۴/۰۲

دریافت: ۱۴۰۰/۰۳/۰۸

محمد رضا رحمانی^۱، آیت کائیدی^۲، جلال حسن شاهي^{۳*}

۱. استادیار فیزیولوژی، مرکز تحقیقات فیزیولوژی و فارماکولوژی، پژوهشکده علوم پایه پزشکی، دانشگاه علوم پزشکی رفسنجان، رفسنجان، ایران ۲. دانشیار فیزیولوژی، گروه فیزیولوژی و فارماکولوژی، دانشکده پزشکی، دانشگاه علوم پزشکی رفسنجان، رفسنجان، ایران ۳. استادیار فیزیولوژی، گروه فیزیولوژی و فارماکولوژی، دانشکده پزشکی، دانشگاه علوم پزشکی رفسنجان، رفسنجان، ایران

چکیده

مقدمه و هدف: انسداد یک‌طرفه حالب (UUO) یکی از عوامل آسیب‌کننده کلیوی است. اولئوروپیین به‌عنوان یک آنتی‌اکسیدان قوی طبیعی شناخته می‌شود. هدف از انجام این مطالعه، تعیین اثر انسداد کامل یک‌طرفه حالب چپ بر تغییرات سیستم آنتی‌اکسیدانی کلیه سمت مقابل در موش صحرایی نر با تأکید بر نقش حفاظتی اولئوروپیین بود.

روش کار: در این مطالعه تجربی، از ۱۸ سر موش صحرایی نر نژاد ویستار با وزن ۲۰۰ تا ۲۵۰ گرم استفاده شد. حیوانات به ۳ گروه شش‌تایی تقسیم شدند که شامل گروه کنترل، UUO و UUO + اولئوروپیین بودند. حالب چپ به مدت سه روز مسدود شد. در گروه درمانی، حیوانات اولئوروپیین (۲۰۰ mg/kg) را از یک ساعت بعد از انسداد حالب به‌صورت روزانه، به مدت سه روز دریافت کردند. پس از پایان آزمایش، کلیه راست حیوانات خارج و وزن شد. سپس میزان مالون دی‌آلدهید (MDA) و فعالیت آنزیم‌های گلوکوتاتیون پراکسیداز (GPX) و سوپراکسید دیسموتاز (SOD) کلیه راست اندازه‌گیری شد.

یافته‌ها: UUO باعث افزایش معنی‌دار وزن کلیه راست، افزایش غلظت MDA و کاهش سطوح فعالیت آنزیم‌های SOD و GPx کلیه راست حیوانات گروه UUO نسبت به کنترل شود ($p < 0.05$). اولئوروپیین توانست وزن کلیه راست و غلظت MDA را در گروه UUO + اولئوروپیین نسبت به گروه UUO کاهش ($p < 0.05$) و سطح فعالیت آنزیم‌های SOD و GPx را به‌طور معنی‌داری افزایش دهد ($p < 0.05$).

نتیجه‌گیری: UUO باعث القاء استرس اکسیداتیو در کلیه سمت مقابل می‌شود و مصرف اولئوروپیین، می‌تواند از طریق تقویت سیستم آنتی‌اکسیدانی، اثر محافظتی بر کلیه سمت مقابل داشته باشد.

کلیدواژه‌ها: انسداد یک‌طرفه حالب، کلیه کونترولترال، استرس اکسیداتیو، اولئوروپیین، موش صحرایی

* نویسنده مسئول: استادیار فیزیولوژی، گروه فیزیولوژی و فارماکولوژی، دانشکده پزشکی، دانشگاه علوم پزشکی رفسنجان، رفسنجان، ایران

نمابر: ۰۳۴۳۱۳۱۵۰۰۳

تلفن: ۰۳۴۳۱۳۱۵۰۸۳

ایمیل: hasanshahij@gmail.com

مقدمه

امروزه بیماری‌های حاد و مزمن کلیوی از جمله معضلات سیستم سلامت است و آسیب کلیوی حاد نیز از بیماری‌های شایعی است که پنج درصد از بیماران بستری را شامل می‌شود (۱). اوروپاتی انسدادی ناشی از انسداد حالب، زمانی رخ می‌دهد که ادرار نتواند از طریق حالب به مثانه تخلیه شود و در نتیجه ادرار به کلیه‌ها بر می‌گردد و سبب هیدرونفروز می‌شود (۲). کلیه انسدادی در انسداد یک طرفه حالب (UUO^۱) به وسیله آتروفی بافتی و آپوپتوز توپول‌های کلیوی مشخص می‌شود (۳، ۴). UUO یک مدل شناخته شده حیوانی جهت ایجاد آسیب کلیوی است که اثرات اورپاتی انسدادی را به خوبی منعکس می‌کند (۵، ۶). در مدل UUO، مکانیسم دقیق تغییرات عملکرد کلیه کونترولترال مورد توجه است (۷). در مدل‌های حیوانی، ابتدا پس از القاء UUO، جریان خون در هر دو بافت کلیه کاهش می‌یابد، اما پس از گذشت ۱۵ ساعت، جریان خون کلیه سمت مقابل انسداد مجدداً به طور نسبی بهبود می‌یابد؛ در حالی که جریان خون کلیه انسدادی به علت تنگی پیشرونده عروق کاهش می‌یابد (۸). بعضی از بیماران همچنان پیشرفت آسیب کلیوی را حتی پس از رفع انسداد تجربه می‌کنند که نشان‌دهنده آسیب در کلیه طرف مقابل است، زیرا افزایش رادیکال‌های آزاد و افزایش تکثیر سلولی در کلیه سمت مقابل موجب آسیب کلیه می‌شود (۹). هر چه انسداد طولانی‌تر شود، آزاد شدن مدیاتورهای التهابی نیز از بافت کلیه افزایش یافته و سطح رادیکال‌های آزاد اکسیژن در کلیه‌ها افزایش می‌یابد و کلیه انسدادی به سمت نکروز و آپوپتوز پیش رفته و رادیکال‌های آزاد و مدیاتورهای التهابی آزاد شده از کلیه انسدادی، به کلیه سمت مقابل نیز آسیب وارد می‌نمایند (۱۰، ۱۱). به نظر می‌رسد استرس اکسیداتیو نقش مهمی در پیشبرد بسیاری از بیماری‌های انسانی دارد. از آنجایی که در چندین بیماری کلیوی از جمله گلوپولونفریت، واسکولیت، نفروپاتی، پیلونفریت و نارسایی حاد کلیه سیستم آنتی اکسیدانی بدن ضعیف می‌شود، لذا کلیه‌ها به شدت آسیب می‌بینند (۱۲). در طول دو دهه گذشته، تعدادی از مطالعات، نقش حیاتی آنتی اکسیدان‌های بدون ویتامین در رژیم غذایی مانند پلی فنل‌ها را مورد توجه قرار داده‌اند و اطلاعات موجود نشان می‌دهد که محتوای آنتی اکسیدانی بالای ترکیبات فنولیک همراه با اثر آنتی اکسیدانی ویتامین‌ها، به میزان قابل

توجهی برای سلامت مفید بوده است (۱۳). علاوه بر این، مطالعه Coni و همکاران نشان داد که مصرف پلی فنول‌های روغن زیتون می‌تواند تعادل آنتی اکسیدانی اندام‌های بدن را در مدل *in vivo* تعدیل کند (۱۴). از طرفی، زیتون از جمله گیاهان خوراکی و دارویی است که به خاطر ویژگی‌های آنتی اکسیدانی قوی خود شناخته می‌شود. در بین آنتی اکسیدان‌های موجود در زیتون، ترکیبات پلی فنولی بسیار مورد توجه هستند. بنابراین میوه و عصاره برگ زیتون به دلیل غنی بودن از ترکیبات پلی فنولی می‌توانند به عنوان یک منبع آنتی اکسیدان طبیعی، در شرایط پاتولوژیک ناشی از عوارض استرس اکسیداتیو مورد استفاده قرار گیرند (۱۵). اولئوروپیین^۲ مهم‌ترین ترکیب پلی فنولی برگ زیتون است که از جمله آنتی اکسیدان‌های قوی طبیعی است. یکی از ترکیبات مهم حاصل از هیدرولیز اولئوروپیین، هیدروکسی تیروزین است که ظرفیت جذب رادیکال اکسیژن آن بسیار بالا بوده و یک ماده با ویژگی‌های آنتی اکسیدانی و آنتی میکروبی قوی است. همچنین ترکیبات عمده پلی فنولی مانند اولئوروپیین می‌تواند با زدودن مواد اکسیدانی و تقویت سیستم آنتی اکسیدانی ذاتی سلولی، جلوی آپوپتوز سلولی را بگیرد (۱۶-۱۸). همچنین در مطالعه کائیدی و همکاران مشخص گردید که ترکیبات فنولی عصاره برگ زیتون که شامل اولئوروپیین نیز می‌شود، سبب مهار آپوپتوز در سلول‌های کشت داده شده در حیوانات دیابتی می‌شود (۱۹). با توجه به یافته‌های مطالعات، از آنجایی که در مدل انسداد حالب، سیستم‌های آنتی اکسیدانی موجود در کلیه‌ها تضعیف می‌گردد و در صورت تداوم UUO، کلیه سمت مقابل تحت تأثیر مدیاتورهای التهابی قرار می‌گیرد و می‌تواند آسیب ببیند، همچنین با توجه به نقش اولئوروپیین به عنوان یک ماده با خاصیت آنتی اکسیدانی قوی، هدف از انجام این مطالعه، تعیین اثر انسداد کامل یک طرفه حالب چپ بر تغییرات سیستم آنتی اکسیدانی کلیه سمت مقابل در موش صحرایی نر با تأکید بر نقش حفاظتی اولئوروپیین بود.

روش کار

در این مطالعه تجربی، از ۱۸ سر موش صحرایی نر نژاد ویستار با وزن ۲۰۰ تا ۲۵۰ گرم استفاده شد. هر چهار موش صحرایی در یک قفس و در شرایط کنترل شده از نظر دما و نور با دسترسی آزاد به آب و غذای مخصوص موش در اتاق

² Oleuropein

¹ Unilateral ureteral obstruction

به قفس حیوانات برگردانده شدند و حیوان در معرض آب و غذای کافی قرار گرفت.

مدل UUO در تمام حیوانات انجام شد، با این تفاوت که در گروه کنترل، این مرحله بدون بستن حالب انجام شد. انسداد حالب به مدت ۳ روز ادامه داشت. موش‌های صحرائی که در گروه درمان قرار داشتند، اولئوروپیین را (۲۰۰ میلی‌گرم بر کیلوگرم وزن بدن) از یک ساعت بعد از انسداد حالب به صورت روزانه، به مدت سه روز و به شکل تزریق داخل صفاقی دریافت کردند. پس از پایان سه روز، موش‌های صحرائی بیهوش شده و فرآیند زیر انجام شد.

اندازه‌گیری‌های مولکولی

پس از سه روز UUO، حیوانات ابتدا وزن شده و سپس با داروی اورتان (۱/۷ میلی‌گرم به ازای هر کیلوگرم وزن بدن) به صورت داخل صفاقی بی‌هوش شدند. پس از کشتن حیوانات، کلیه راست فوراً از بدن خارج و درون تانک حاوی نیتروژن مایع قرار گرفت. سپس بافت‌ها هموژنیزه شده و از محلول رویی برای سنجش سطح بافتی^۱ MDA و میزان فعالیت آنزیم‌های SOD^۲ و GPx^۳ استفاده شد. برای اندازه‌گیری سطح MDA، میزان فعالیت آنزیم‌های GPX و SOD از کیت‌های تجاری مخصوص الیزا (Zellbio- Germany) استفاده شد (۲۳) و جذب نوری نمونه‌ها توسط دستگاه الیزا ریدر در طول موج استاندارد مخصوص هر شاخص تعیین شد.

روش تجزیه و تحلیل آماری

جهت آنالیز داده‌ها از نرم افزار Graphpad prism نسخه ۶ استفاده شد. برای بررسی سطح معنی‌داری بین گروه‌ها از نرم‌افزار SPSS نسخه ۲۲ و آنالیز آماری One way ANOVA و پس‌آزمون Tukey استفاده شد. در تمام بررسی‌ها $p < 0.05$ به‌عنوان سطح معنی‌دار در نظر گرفته شد.

نتایج

وزن حیوانات و وزن کلیه راست

همان‌طور که در شکل ۱ مشاهده می‌شود، وزن حیوانات در پایان مطالعه تفاوت معنی‌داری با یکدیگر نداشت ($p > 0.05$); در

حیوانات به مدت یک هفته قبل از شروع آزمایش نگهداری شدند. در ضمن، بررسی این مطالعه بر اساس پروتکل‌ها و دستورالعمل‌های توصیه‌شده جهت نگهداری، کار و استفاده از حیوانات آزمایشگاهی انجام شد. در این مطالعه، حیوانات به صورت تصادفی به ۳ گروه شش تایی تقسیم شدند (۲۰) که شامل:

۱- گروه Sham operated (به‌عنوان گروه کنترل در نظر گرفته شد) (۲۱).

۲- گروه انسداد یک طرفه حالب (UUO) که حلال اولئوروپیین (سالین) را به صورت روزانه از یک ساعت بعد از القاء مدل UUO، به مدت سه روز به صورت تزریق داخل صفاقی دریافت کرد.

۳- گروه انسداد یک طرفه حالب (UUO) که اولئوروپیین را با دوز (200 mg/kg) به صورت روزانه از یک ساعت بعد از القاء مدل UUO، به صورت تزریق داخل صفاقی و به مدت سه روز دریافت کرد (۲۲).

ایجاد مدل UUO در حیوانات

حیوانات در ابتدا جهت سازگاری با محیط آزمایشگاهی به مدت یک هفته نگهداری شدند و سپس تحت مدل UUO قرار گرفتند. برای ایجاد مدل UUO، ابتدا حیوانات وزن شده و سپس با داروی کلرال هیدرات (۴۵۰ میلی‌گرم به ازای هر کیلوگرم وزن بدن) به صورت داخل صفاقی بی‌هوش شدند. سپس وضعیت تنفسی حیوان مورد بررسی قرار گرفت. بعد موهای ناحیه پهلوئی چپ حیوان تراشیده و ناحیه مورد نظر ضدعفونی شد. برشی به طول سه سانتی‌متر بر روی پوست ناحیه پهلوئی چپ حیوان ایجاد شد. بعد از مشاهده و آزاد کردن کلیه، با استفاده از نخ بخیه سیلک ۳-۰ (ساخت کارخانه سوپا) دو لیگاتور در قسمت یک سوم ابتدایی حالب چپ زده و حالب به‌طور کامل مسدود شد. بعد از برگرداندن کلیه و احشا به موقعیت طبیعی خود، خط سفید شکمی با استفاده از نخ بخیه سنتتیک پلی‌گلاکتین قابل جذب ۲-۰ (ساخت کارخانه سوپا) به صورت ساده سرتاسری بسته شد. پوست ناحیه جراحی با استفاده از نخ بخیه سیلک ۲-۰ بخیه شد. در نهایت ناحیه مورد جراحی با سرم نرمال سالین شسته و محل بخیه‌ها توسط بتادین ضدعفونی شد. موش‌های صحرائی پس از رفع کامل بیهوشی

¹ Malondialdehyde

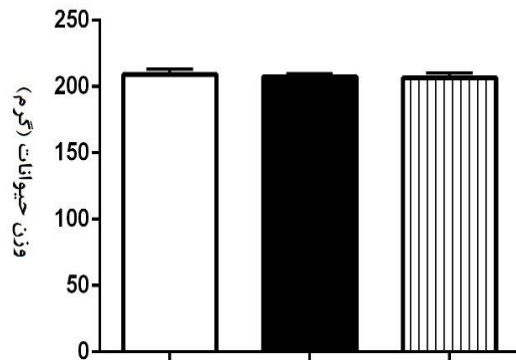
² Superoxide dismutase

³ Glutathione peroxidase

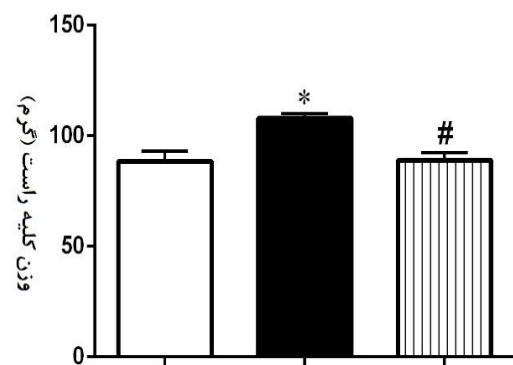
حالی که وزن کلیه راست در حیوانات در پایان مطالعه تفاوت معنی داری را نشان داد. وزن کلیه در حیوانات گروه UUO نسبت به گروه کنترل افزایش معنی داری را نشان داد (p<0/05). با این حال، اولئوروپیین توانست وزن کلیه راست را در حیوانات گروه UUO + اولئوروپیین نسبت به گروه UUO به طور معنی دار کاهش دهد (p<0/05).

حالی که وزن کلیه راست در حیوانات در پایان مطالعه تفاوت معنی داری را نشان داد. وزن کلیه در حیوانات گروه UUO نسبت به گروه کنترل افزایش معنی داری را نشان داد (p<0/05). با این حال، اولئوروپیین توانست وزن کلیه راست را در حیوانات گروه UUO + اولئوروپیین نسبت به گروه UUO به طور معنی دار کاهش دهد (p<0/05).

(الف)



(ب)



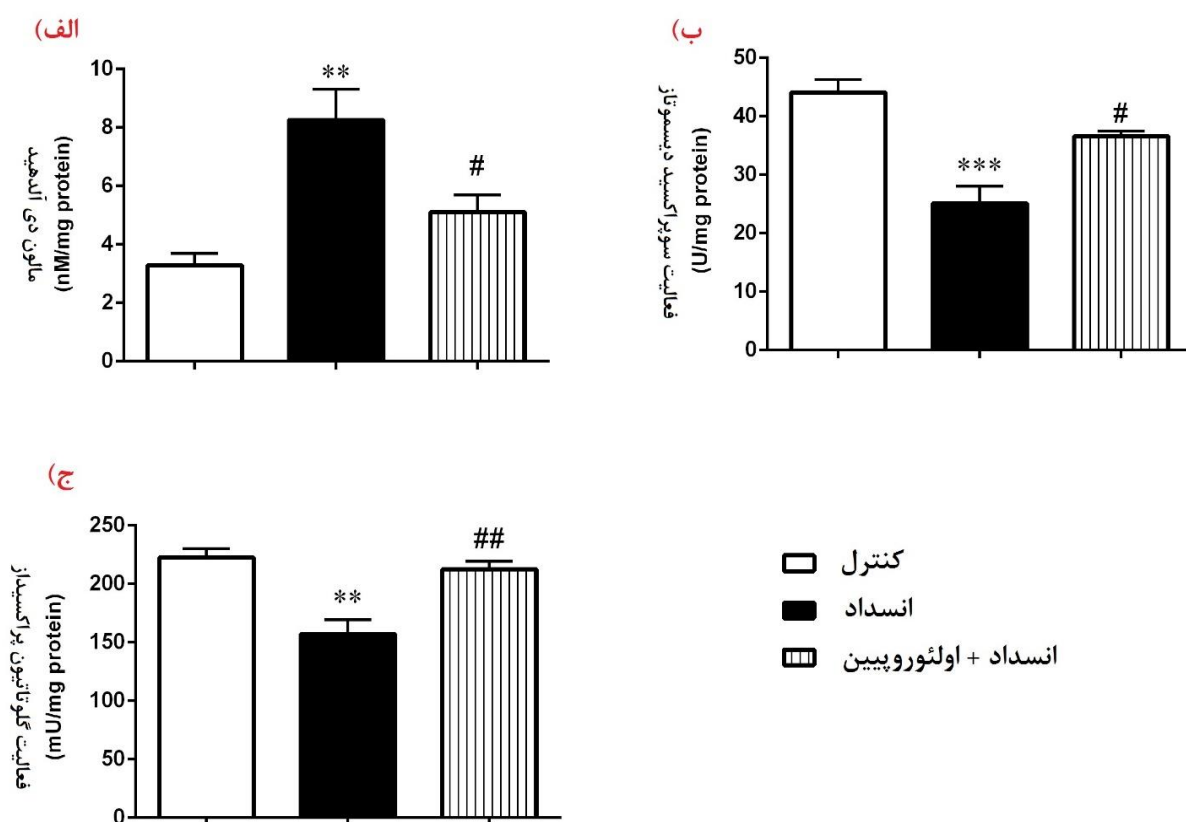
□ کنترل
 ■ انسداد
 ▨ انسداد + اولئوروپیین

شکل ۱. وزن حیوانات (الف) و وزن کلیه راست (ب) در پایان روز سوم انسداد حالب چپ در گروه‌های مورد مطالعه. داده‌ها به صورت میانگین \pm انحراف معیار نشان داده شده‌اند. *p<0/05 اختلاف معنی داری در مقایسه با گروه کنترل. #p<0/05 اختلاف معنی داری در مقایسه با گروه انسداد حالب (UUO).

UUO + اولئوروپیین نسبت به گروه UUO به طور معنی داری افزایش دهد.

تغییرات شاخص‌های استرس اکسیداتیو (میزان MDA و سطوح فعالیت آنزیم‌های SOD و GPx) در کلیه راست

همانطور که در شکل ۲ مشاهده می‌شود، میزان MDA کلیه راست حیوانات در پایان مطالعه تفاوت معنی داری را نشان داد؛ به طوری که میزان MDA کلیه راست حیوانات گروه UUO نسبت به گروه کنترل افزایش معنی داری داشت (p<0/01). همچنین اولئوروپیین توانست میزان MDA کلیه راست را در حیوانات گروه UUO + اولئوروپیین نسبت به گروه UUO به طور معنی داری کاهش دهد (p<0/05). از طرف دیگر سطح فعالیت آنزیم‌های SOD و GPx در حیوانات گروه UUO نسبت به گروه کنترل به طور معنی داری کاهش یافت (به ترتیب p<0/01 و p<0/01). با این حال، اولئوروپیین توانست میزان فعالیت آنزیم‌های SOD و GPx را در حیوانات گروه



شکل ۲. میزان MDA و سطوح فعالیت آنزیم‌های SOD و GPx بافت کلیه راست در پایان روز سوم انسداد حالب چپ در گروه‌های مورد مطالعه. داده‌ها به صورت میانگین \pm انحراف معیار نشان داده شده‌اند. $p < 0.01$ و $p < 0.001$ *** اختلاف معنی‌داری در مقایسه با گروه کنترل. $p < 0.05$ # و $p < 0.01$ ## اختلاف معنی‌داری در مقایسه با گروه انسداد حالب (UUO)

کلیه راست را به‌طور معنی‌دار در حیوانات UUO که تحت تیمار با این ماده قرار داشتند، نسبت به گروه UUO کاهش دهد. در این زمینه مشخص شده‌است که اولئوروپیین به میزان قابل توجهی، سطح اوره و کراتینین سرم را در مدل نفروپاتی دیابتی کاهش داده و بار کاری کلیه را کاهش می‌دهد (۲۵). همچنین نتایج مطالعه حاضر نشان داد UUO باعث افزایش غلظت MDA کلیه راست حیوانات می‌شود. اولئوروپیین توانست میزان MDA کلیه راست را در حیوانات گروه UUO که تحت تیمار با این ماده قرار داشتند نسبت به گروه UUO به‌طور معنی‌داری کاهش دهد. در راستای مطالعه حاضر، Fatime Geyiklu و همکاران نشان دادند که درمان با اولئوروپیین باعث کاهش نفروتوکسیسیتی القاء شده توسط سیس‌پلاتین می‌شود. آنها همچنین نشان دادند که اولئوروپیین، مکانیسم حفاظت کلیوی

بحث

مطالعات نشان داده‌اند که نارسایی کلیوی ناشی از نفروپاتی انسدادی با آسیب کلیوی طرف مقابل مرتبط است (۲۴). مطالعه حاضر نشان داد که در پایان مطالعه وزن حیوانات در گروه‌های مختلف تفاوت معنی‌داری با یکدیگر نداشت، اما انسداد حالب موجب افزایش معنی‌دار وزن کلیه راست شد. احتمالاً افزایش وزن کلیه راست به دلیل افزایش بار کاری آن پس از انسداد حالب چپ بوده‌است. زیرا در این شرایط، کلیه راست باید به تنهایی مواد زائد موجود در پلاسما را از بدن حذف نماید. در این راستا مشخص شده‌است که انسداد یک طرفه حالب باعث آسیب سلولی و افزایش بار کاری کلیه سمت مقابل می‌شود (۹). از طرف دیگر، مطالعه ما نشان داد که اولئوروپیین توانست وزن

نتیجه گیری

انسداد یک طرفه حالب می تواند کلیه سمت مقابل را با چالش مواجه کند و بار کاری آن را افزایش دهد، علاوه بر این، UUO باعث افزایش سطح رادیکال های آزاد اکسیژن و القاء استرس اکسیداتیو در کلیه مقابل می شود و سیستم آنتی اکسیدانی کلیه سمت مقابل را تضعیف می نماید. مصرف اولئوروپیین در مدت زمان انسداد یک طرفه حالب، می تواند سیستم آنتی اکسیدانی کلیه سمت مقابل را تقویت نماید. به نظر می رسد، در طول انسداد یک طرفه حالب، اولئوروپیین بتواند اثر محافظتی قابل قبولی در کلیه سمت مقابل داشته باشد. هر چند مطالعات بیشتر در این زمینه نیاز است.

تشکر و قدردانی

این مطالعه حاصل یک طرح تحقیقاتی است که با حمایت مالی دانشگاه علوم پزشکی رفسنجان و با کد اخلاق IR.RUMS.REC.1397.060 به ثبت رسیده است.

تعارض منافع

هیچگونه تعارض منافی بین نویسندگان وجود ندارد.

خود را از طریق مهار استرس اکسیداتیو و تقویت سیستم آنتی اکسیدانی موجود در کلیه ها، انجام می دهد و عملکرد کلیه ها را در حد نرمال نگه می دارد (۲۲). از طرف دیگر، مطالعه ما نشان داد که UUO باعث کاهش سطح فعالیت آنزیم های SOD و GPx در کلیه راست حیوانات می شود. از طرف دیگر اولئوروپیین باعث افزایش معنی دار سطوح فعالیت آنزیم های SOD و GPx در حیوانات گروه UUO که تحت تیمار با این ماده بودند، شد. به نظر می رسد اولئوروپیین توانسته سیستم آنتی اکسیدانی کلیه راست را در شرایط انسداد، تقویت نماید. در راستای مطالعه حاضر، اسماعیلی و همکاران نشان دادند که پرفیوژن قلب ایزوله شده رت با اولئوروپیین منجر به بهبود اختلالات قلبی ناشی از آسیب ایسکمی-ریپرفیوژن می شود. یافته های این مطالعه، اثر حفاظت قلبی اولئوروپیین را به اثرات آنتی اکسیدانی آن نسبت داده است (۲۶). همچنین در راستای اثرات آنتی اکسیدانی اولئوروپیین، Omar و همکاران نشان دادند که اولئوروپیین از طریق کاهش آسیب DNA میتوکندریایی و استرس اکسیداتیو، نقش حفاظتی در بیماری های نورودژنراتیو دارد (۲۷). اولئوروپیین فعالیت آنتی اکسیدانی قوی در برابر رادیکال های آزاد اکسیژن دارد و باعث مهار اکسیداسیون لیپوپروتئین های با وزن مولکولی پایین می شود. علاوه بر این، اولئوروپیین با مهار این پروتئین، باعث تغییرات پاتوفیزیولوژیک در سطح سلولی می شود (۲۷). همچنین مطالعه قبلی نشان داد که اولئوروپیین با دوز ۲۰۰ میلی گرم بر کیلوگرم باعث تقویت سیستم آنتی اکسیدانی کلیه انسدادی (اپسی لترال) می شود. در مجموع به نظر می رسد اولئوروپیین با دوز ۲۰۰ میلی گرم بر کیلوگرم بتواند علاوه بر کلیه انسدادی، میزان آسیب ناشی از UUO را در کلیه سمت مقابل از طریق کاهش سطح استرس اکسیداتیو و افزایش فعالیت سیستم آنتی اکسیدانی نیز کاهش دهد (۲۸). علاوه بر این از آنجایی که سیستم رنین-آنژیوتانسین متعاقب انسداد حالب فعال می شود (۲۹)، می تواند علاوه بر آسیب به کلیه انسدادی باعث افزایش بار کاری کلیه راست گردد. از طرفی مشخص شده است که اولئوروپیین ممکن است عملکردهای بیولوژیکی سلول های پیش ساز اندوتلیال را که توسط آنژیوتانسین II آسیب دیده اند را مجدداً بازیابی نماید (۳۰). با توجه به این موضوع، پیشنهاد می گردد در مطالعات آینده نقش حفاظت کلیوی اولئوروپیین از طریق تعدیل فعالیت سیستم رنین-آنژیوتانسین در مدل انسداد حالب بررسی گردد.

References

- Turner N, Goldsmith D, Winearls C, Lamiere N, Himmelfarb J, Remuzzi G. Oxford textbook of clinical nephrology. *Nephrology*. 2016;1(3):4.
- Hongbao M, Ma M. Renal obstruction and inducible Nitric Oxide Synthase (iNOS) review. *Kaohsiung Journal of Medical Sciences*. 2011;27(1):15-9.
- Moosavi SM, Bagheri Z, Gheitasi I, Roozbeh J. Pre-or post-treatment with aminoguanidine attenuates a renal distal acidification defect induced by acute ureteral obstruction in rats. *Canadian Journal of Physiology and Pharmacology*. 2013;91(11):920-8.
- Hassanshahi J, Maleki M, Nematbakhsh M. Renin-angiotensin system and unilateral ureteral obstruction. *Physiology and Pharmacology*. 2017;21(4):266-78.
- Hassanshahi J, Nematbakhsh M. The role of Mas receptor on renal hemodynamic responses to angiotensin 1-7 in both irreversible and reversible unilateral ureteral obstruction rats. *Advanced Biomedical Research*. 2018;7:12.
- Hassanshahi J, Maleki M, Nematbakhsh M. Renal blood flow and vascular resistance responses to angiotensin II in irreversible and reversible unilateral ureteral obstruction rats; the role of angiotensin II type 1 and 2 receptors. *Journal of Nephropathology*. 2018;7(2):57-64.
- Chevalier RL, Thornhill BA, Forbes MS, Kiley SC. Mechanisms of renal injury and progression of renal disease in congenital obstructive nephropathy. *Pediatric nephrology*. 2010;25(4):687-97.
- Thoeny HC, Kessler TM, Simon-Zoula S, De Keyser F, Mohaupt M, Studer UE, et al. Renal oxygenation changes during acute unilateral ureteral obstruction: Assessment with blood oxygen level dependent MR imaging initial experience. *Radiology*. 2008;247(3):754-61.
- Ma X, Chang Y, Xiong Y, Wang Z, Wang X, Xu Q. Eplerenone ameliorates cell pyroptosis in contralateral kidneys of rats with unilateral ureteral obstruction. *Nephron*. 2019;142(3):233-42.
- Sancak EB, Tan YZ, Turkon H, Silan C. Attenuation of partial unilateral ureteral obstruction-induced renal damage with hyperbaric oxygen therapy in a rat model. *International Brazilian Journal of Urology*. 2017;43(5):946-56.
- Bianco M, Lopes JA, Beiral HJ, Filho JD, Frankenfeld SP, Fortunato RS, et al. The contralateral kidney presents with impaired mitochondrial functions and disrupted redox homeostasis after 14 days of unilateral ureteral obstruction in mice. *PLOS ONE*. 2019;14(6):e0218986.
- Allameh Z, Salamzadeh J. Use of antioxidants in urinary tract infection. *Journal of Research in Pharmacy Practice*. 2016;5(2):79-85.
- Manna C, Migliardi V, Golino P, Scognamiglio A, Galletti P, Chiariello M, et al. Oleuropein prevents oxidative myocardial injury induced by ischemia and reperfusion. *The Journal of Nutritional Biochemistry*. 2004;15(8):461-6.
- Coni E, Di Benedetto R, Di Pasquale M, Masella R, Modesti D, Mattei R, et al. Protective effect of oleuropein, an olive oil biophenol, on low density lipoprotein oxidizability in rabbits. *Lipids*. 2000;35(1):45-54.
- Jemai H, Bouaziz M, Fki I, El Feki A, Sayadi S. Hypolipidemic and antioxidant activities of oleuropein and its hydrolysis derivative-rich extracts from Chemlali olive leaves. *Chemico-Biological Interactions*. 2008;176(2):88-98.
- Pantano D, Luccarini I, Nardiello P, Servili M, Stefani M, Casamenti F. Oleuropein aglycone and polyphenols from olive mill waste water ameliorate cognitive deficits and neuropathology. *British Journal of Clinical Pharmacology*. 2017;83(1):54-62.
- Paradiso VM, Di Mattia C, Giarnetti M, Chiarini M, Andrich L, Caponio F. Antioxidant behavior of olive phenolics in oil-in-water emulsions. *Journal of Agricultural and Food Chemistry*. 2016;64(29):5877-86.
- Moudache M, Colon M, Nerín C, Zaidi F. Phenolic content and antioxidant activity of olive by-products and antioxidant film containing olive leaf extract. *Food Chemistry*. 2016;212:521-7.
- Kaeidi A, Esmaeili-Mahani S, Sheibani V, Abbasnejad M, Rasouljan B, Hajjalizadeh Z, et al. Olive (*Olea europaea* L.) leaf extract attenuates early diabetic neuropathic pain through prevention of high glucose-induced apoptosis: in vitro and in vivo studies. *Journal of Ethnopharmacology*. 2011;136(1):188-96.
- Arifin WN, Zahiruddin WM. Sample size calculation in animal studies using resource equation approach. *The Malaysian Journal of Medical Sciences*. 2017;24(5):101-5.
- Tantawy MN, Jiang R, Wang F, Takahashi K, Peterson TE, Zemel D, et al. Assessment of renal function in mice with unilateral ureteral obstruction using 99m Tc-MAG3 dynamic scintigraphy. *BMC Nephrology*. 2012;13(1):1-11.
- Geyikoglu F, Emir M, Colak S, Koc K, Turkez H, Bakir M, et al. Effect of oleuropein against chemotherapy drug-induced histological changes, oxidative stress, and DNA damages in rat kidney

injury. *Journal of Food and Drug Analysis*. 2017;25(2):447-59.

23. Kaeidi A, Taghipour Z, Allahtavakoli M, Fatemi I, Hakimizadeh E, Hassanshahi J. Ameliorating effect of troxerutin in unilateral ureteral obstruction induced renal oxidative stress, inflammation, and apoptosis in male rats. *Naunyn-Schmiedeberg's Archives of Pharmacology*. 2020;393(5):879-88.

24. Wang C-h, Wang Z, Liang L-j, Wang X-t, Ma X-l, Liu B-b, et al. The inhibitory effect of eplerenone on cell proliferation in the contralateral kidneys of rats with unilateral ureteral obstruction. *Nephron*. 2017;136(4):328-38.

25. Ahmadvand H, Shahsavari G, Tavafi M, Bagheri S, Moradkhani MR, Kkorramabadi RM, et al. Protective effects of oleuropein against renal injury oxidative damage in alloxan-induced diabetic rats; a histological and biochemical study. *Journal of Nephropathology*. 2017;6(3):204.

26. Esmailidehaj M, Bajoovand S, Rezvani ME, Sherifidehaj M, Hafezimoghadam Z, Hafizibarjin Z. Effect of oleuropein on myocardial dysfunction and oxidative stress induced by ischemic-reperfusion injury in isolated rat heart. *Journal of Ayurveda and Integrative Medicine*. 2016;7(4):224-30.

27. Omar SH. Cardioprotective and neuroprotective roles of oleuropein in olive. *Saudi Pharmaceutical Journal*. 2010;18(3):111-21.

28. Kaeidi A, Sahamsizadeh A, Allahtavakoli M, Fatemi I, Rahmani M, Hakimizadeh E, et al. The effect of oleuropein on unilateral ureteral obstruction induced-kidney injury in rats: the role of oxidative stress, inflammation and apoptosis. *Molecular Biology Reports*. 2020;47(2):1371-9.

29. Hassanshahi J, Maleki M, Nematbakhsh M. Renin-angiotensin system and unilateral ureteral obstruction. *Physiology and Pharmacology*. 2017;21(4):266-78.

30. Parzonko A, Czerwińska ME, Kiss AK, Naruszewicz M. Oleuropein and oleacein may restore biological functions of endothelial progenitor cells impaired by angiotensin II via activation of Nrf2/heme oxygenase-1 pathway. *Phytomedicine*. 2013;20(12):1088-94.

The effect of left unilateral ureteral obstruction on contralateral renal antioxidant system changes in male rats: with an emphasis on the protective role of Oleuropein

Received: 29 May 2021

Accepted: 23 Jun 2021

Mohammadreza Rahmani¹, Ayat Kaeidi², Jalal Hassanshahi^{3*}

1. Assistant professor, Physiology-Pharmacology Research Center, Research Institute of Basic Medical Sciences, Rafsanjan University of Medical Sciences, Rafsanjan, Iran. 2. Associate professor, Department of Physiology and Pharmacology, School of Medicine, Rafsanjan University of Medical Sciences, Rafsanjan, Iran. 3. Assistant professor, Department of Physiology and Pharmacology, School of Medicine, Rafsanjan University of Medical Sciences, Rafsanjan, Iran.

Abstract

Introduction: Unilateral ureteral obstruction (UUO) is one of the causes of kidney injury. Oleuropein is known as one of the strongest natural antioxidants. The aim of this study was to determine the effect of complete left unilateral ureteral obstruction on the antioxidant system changes in the contralateral kidney in male rats with an emphasis on the protective role of oleuropein

Materials and Methods: In this experimental study, 18 male Wistar rats weighing 200 to 250 g were used. The animals were divided into 3 groups of 6 which included control, UUO, and UUO + oleuropein. The left ureter was ligated for 3 days. In the treatment group, the animals received oleuropein (200 mg/kg) daily for 3-days from one hour after ureteral obstruction. At the end of the experiment, the right kidney was removed and weighed. Then, the malondialdehyde (MDA) concentration, glutathione peroxidase (GPx), and superoxide dismutase (SOD) enzymes activity levels were measured in the right kidney.

Results: UUO significantly increased right kidney weight and MDA concentration, and decreased the SOD and GPx enzymes activity level in the right kidney of UUO animals compared to the control ($p < 0.05$). Oleuropein was able to reduce right kidney weight and MDA concentration in the UUO+oleuropein group compared to the UUO group ($p < 0.05$), and significantly increased the SOD and GPx enzymes activity level ($p < 0.05$).

Conclusion: UUO induces oxidative stress in the contralateral kidney, and oleuropein administration can have a protective effect on the contralateral kidney by restoring the antioxidant system.

Keywords: Unilateral ureteral obstruction, Contralateral kidney, Oxidative stress, Oleuropein, Rat

*Corresponding Author: Assistant professor, Department of Physiology and Pharmacology, School of Medicine, Rafsanjan University of Medical Sciences, Rafsanjan, Iran.

Email: hasanshahij@gmail.com

Tel: +983431315083

Fax: +983431315003