

## اثر محافظتی ژل رویال بر رفتار اضطرابی و بافت هیپوکمپ موش صحرایی تحت تیمار با نانوذرات نقره

پذیرش: ۱۳۹۹/۰۶/۱۹

دریافت: ۱۳۹۹/۰۵/۲۱

مهسا دلفاردی<sup>۱</sup>، مهدیه احمدی<sup>۲</sup>، ام البنین اولادپور<sup>۳</sup>، محمد کاظمی<sup>۴</sup>، شهره شفیعی<sup>۵</sup>، احمد شبانی زاده<sup>۶\*</sup>

۱. مربی آناتومی، گروه علوم تشریحی، دانشکده پزشکی، دانشگاه علوم پزشکی جیرفت، ایران ۲. مربی آناتومی، گروه علوم تشریحی، کمیته تحقیقات دانشجویی، دانشگاه علوم پزشکی جیرفت، جیرفت، ایران ۳. کارشناسی ارشد ایمونولوژی، دانشکده پزشکی، دانشگاه علوم پزشکی رفسنجان، رفسنجان، ایران ۴. کارشناسی ارشد آناتومی، گروه علوم تشریحی، دانشکده پزشکی، دانشگاه علوم پزشکی رفسنجان، رفسنجان، ایران ۵. کارشناسی ارشد آمار زیستی، معاونت تحقیقات و فناوری، دانشگاه علوم پزشکی جیرفت، جیرفت، ایران ۶. استادیار، گروه علوم تشریحی، دانشکده پزشکی، دانشگاه علوم پزشکی رفسنجان، رفسنجان، ایران

### چکیده

**مقدمه و هدف:** از آنجایی که نانوذرات نقره علاوه بر کاربردهای گسترده در تکنولوژی دارای اثرات مضر بر بدن می‌باشند، این مطالعه با هدف تعیین اثر محافظتی ژل رویال بر روی رفتار اضطرابی و بافت هیپوکمپ موش صحرایی تحت تیمار با نانوذرات نقره انجام گرفت.

**روش کار:** در این مطالعه تجربی، ۴۰ موش صحرایی نر بالغ نژاد ویستار با وزن ۲۵۰-۲۰۰ گرم (۶-۵ ماهه) در ۴ گروه ۱۰ تایی شامل کنترل سالم، دریافت‌کننده ژل رویال، دریافت‌کننده نانو ذره نقره و ژل رویال، دریافت‌کننده نانو ذره نقره انجام شد. موش‌ها به مدت ۲۸ روز مورد گاوژ نانو ذره نقره و ژل رویال به ترتیب با دوز ۳۰ و ۱۰۰ میلی‌گرم بر کیلوگرم قرار گرفتند. بعد از یک دوره استراحت ۲۴ ساعته، رفتار اضطرابی با استفاده از تست رفتاری ماز بعلاوه‌ای بررسی شد. بافت مغز جهت بررسی‌های بافت‌شناسی هیپوکمپ جمع‌آوری گردید.

**یافته‌ها:** نتایج به‌دست آمده از تست اضطراب نشان داد ژل رویال به‌طور معنی‌داری تعداد ورود و درصد حضور در بازوی باز را در مقایسه با سایر گروه‌ها افزایش ( $p < 0/01$ ) و همچنین تجویز نانو ذره نقره به‌طور معنی‌داری تعداد ورود و درصد حضور در بازوی را در مقایسه با سایر گروه‌ها کاهش داده‌است ( $p < 0/05$ ). نتایج حاصل از تغییرات بافتی هیپوکمپ نشان داد ژل رویال باعث کاهش تراکم نورون‌های پیکنوتیک در گروه دریافت‌کننده ژل رویال و نانو ذره نقره نسبت به گروه دریافت‌کننده نانو ذره نقره می‌شود و اختلاف ایجادشده در بین گروه کنترل و گروه‌های آزمایشی معنی‌دار نبود ( $p > 0/05$ ).

**نتیجه‌گیری:** بر اساس یافته‌های به‌دست آمده از این مطالعه می‌توان نتیجه گرفت، ژل رویال به‌دلیل داشتن ویژگی‌های آنتی‌اکسیدانی قادر به کاهش اضطراب ناشی از نانوذره نقره در موش می‌باشد.

**کلیدواژه‌ها:** ژل رویال، نانوذرات، نقره، اضطراب، هیپوکمپ، رت

\*نویسنده مسئول: استادیار آناتومی، گروه علوم تشریح، دانشکده پزشکی، دانشگاه علوم پزشکی رفسنجان، رفسنجان، ایران

نمابر: ۰۳۴۴۳۲۸۰۰۷۱

تلفن: ۰۳۴۳۴۲۸۰۰۳۸

ایمیل: shabani54@yahoo.com

## مقدمه

نانوتکنولوژی مجموعه‌ای از فناوری‌ها می‌باشد که ذرات با ابعاد ۱ تا ۱۰۰ نانومتر را مورد بررسی قرار می‌دهد (۱). در سالهای اخیر نانوذرات به دلیل مزایای زیاد به‌طور وسیعی تولید و مورد استفاده قرار گرفته است. یکی از پرکاربردترین انواع آن، نانوذرات نقره می‌باشد. نقره به عنوان یکی از ذرات پایه در شاخه نانو بیوتکنولوژی مورد استفاده قرار می‌گیرد. نقره در ابعاد بزرگ، فلزی با خاصیت واکنش‌دهی کم می‌باشد، ولی زمانی که به نانو ذره تبدیل می‌شود اثرات متفاوتی دارد (۲). امروزه ذرات کلونیدی نانو نقره، به دلیل داشتن اثرات مفیدی از قبیل خواص ضد ویروسی، ضد قارچی، ضد توموری و خاصیت ضد میکروبی بیشترین مورد استفاده را در صنعت از قبیل صنعت پزشکی، نساجی، همچنین صنایع غذایی و آرایشی و بهداشتی دارا است. در حوزه علوم پزشکی و بهداشت می‌توان به کاربرد این مواد در تشخیص و درمان بیماری‌ها، انتقال داروها، پوشش‌های زخم، استریلیزاسیون بیمارستانی و موارد گوناگون دیگر اشاره کرد. نانوذرات نقره در کنار اثرات مفیدشان می‌توانند مضر هم باشند (۳). فعالیت بیولوژیکی نانوذرات با کاهش اندازه ذره افزایش می‌یابد. این ذرات ریز از راه‌های مختلفی از جمله پوست (نانوذرات موجود در پانسمان زخم) و گوارش (نانوذرات موجود در مواد غذایی کنسرو شده که به عنوان باکتری کش استفاده می‌شود) به بدن وارد می‌شوند، سپس به ارگان‌های مختلف از جمله کبد، طحال، معده و مغز می‌رسند و باعث آسیب به سلولهای بدن از طریق التهاب سلولی و بافتی، تغییر اکسیداسیون سلولی، اختلال در عملکرد طبیعی و آپوپتوز و نکروز سلولی و بافتی<sup>۱</sup> می‌شود (۴). همچنین این نانوذرات با عبور از سد خونی مغزی و ورود به مغز، به هیپوکمپ آسیب می‌رسانند (۵).

در مطالعات انجام شده جهت بررسی اثر نانوذرات نقره نشان داده شد میزان ۵- هیدروکسی تریپتامین که نقش مهمی در اضطراب دارد بعد از تجویز نانوذرات نقره در مغز افزایش می‌یابد (۶). هیپوکمپ، یکی از بخش‌های مهم در سیستم عصبی مرکزی بوده و ساختاری در کف بطن‌های جانبی مغز می‌باشد. اهمیت هیپوکمپ به دلیل داشتن نقش اصلی در حافظه کوتاه‌مدت، یادگیری، سازماندهی اطلاعات، احساسات و خاطرات است و به عنوان یک جایگاه مهم مغز در تعدیل ترس و

اضطراب می‌باشد (۷). نورون‌های هیپوکمپ بیشترین حساسیت را در برابر اکسیداسیون سلولی ناشی از ذرات نقره دارند (۸). این اکسیداسیون سلولی باعث افزایش رادیکال‌های آزاد و در نتیجه افزایش میزان آپوپتوزیس و تخریب سریع در سلول‌های هیپوکمپ می‌شود. آسیب به هیپوکمپ سبب ایجاد فراموشی و ضعف حافظه کوتاه‌مدت می‌شود (۹). یکی از راه‌های کاهش اثرات مواد شیمیایی، دارویی در بدن و مقابله با اثرات مخرب آنها مصرف مواد طبیعی حاوی آنتی‌اکسیدان از جمله داروهای گیاهی و فرآورده‌های غیرشیمیایی می‌باشد. آنتی‌اکسیدان‌ها به دو دسته تقسیم می‌شوند: آنتی‌اکسیدان‌های آنزیمی از جمله کاتالاز و آنتی‌اکسیدان‌های غیر آنزیمی همانند ویتامین C و کوآنزیم Q10 می‌باشند.

یکی آنتی‌اکسیدان‌ها که برای درمان و یا کاهش عوارض بیماری‌ها و داروها استفاده می‌شود، ژل رویال می‌باشد. ژل رویال، ماده غذایی است که توسط لاروهای جوان زنبور عسل و ملکه مورد استفاده قرار می‌گیرد (۱۰). ژل رویال با داشتن ترکیباتی از جمله ویتامین C، کوآنزیم Q10 و اسید چرب بزرگ هیدروکسی دکانویک اسید به عنوان یک آنتی‌اکسیدان قوی شناخته شده و در زمینه فعالیت‌های ضد میکروبی، ضد توموری، اتساع‌دهنده عروق، کاهش‌دهنده فشار خون و همچنین محرک رشد و ضد هایپرکلسترولمی استفاده می‌شود (۱۱). مطالعات انجام‌گرفته نشان می‌دهد پروتئین ژل رویال، فعالیت آنتی‌اکسیدانی قوی دارد و توانایی مهارکردن رادیکال‌های آزاد همچون آنیون سوپراکساید و هیدروکسی رادیکال ۸ را دارد (۱۲). یکی از ترکیبات ویژه ژل رویال که باعث ایجاد خواص آنتی‌اکسیدانی قوی می‌شود، اسید ۱۰-هیدروکسی ترانس ۲-دکانویک (HDEA) است که یک اسید چرب غیراشباع می‌باشد. از آنجایی که HDEA به‌عنوان یک ملکول کوچک شناخته شده‌است، می‌تواند به راحتی از سد خونی-مغزی عبور کند. همچنین HDEA دارای اثرات مشابه فاکتور نوروتروفیک مشتق از مغز (BDNF) می‌باشد و نورونز در مغز را تحریک می‌کند (۱۳). از طرفی دیگر ژل رویال با دارا بودن ماده‌ای به نام استیل کولین که ماده اصلی در نقل و انتقال پیام‌های عصبی می‌باشد، سبب جلوگیری از بیماری آلزایمر و همچنین فراموشی می‌گردد (۱۴). از آنجا که نانوذرات نقره مصرف گسترده‌ای را در صنایع غذایی، بهداشتی و پزشکی دارند، با توجه به اثرات مضر این ماده بر عملکرد مغز و همچنین تأثیر محافظتی ژل رویال

<sup>1</sup> Apoptosis

بر روی سلول‌های عصبی، در مطالعه حاضر، به تعیین اثر محافظتی ژل رویال بر روی رفتار اضطرابی و بافت هیپوکمپ موش صحرایی تحت تیمار با نانوذرات نقره پرداخته شده است.

## روش کار

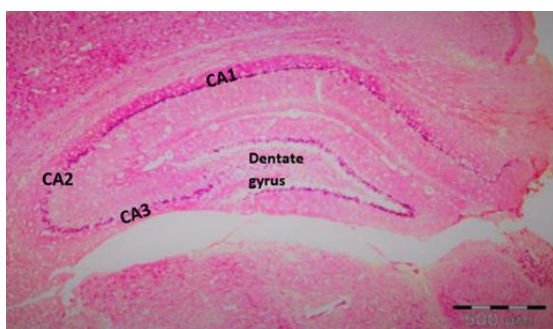
در این مطالعه تجربی ۴۰ سر موش صحرایی نر بالغ، نژاد ویستار در محدوده وزن ۲۵۰-۲۰۰ گرم (۶-۵ ماهه) که از حیوانخانه دانشگاه علوم پزشکی رفسنجان خریداری شدند، به چهار گروه کنترل سالم (این گروه هیچ چگونگی دارویی دریافت نمی‌کردند)، دریافت کننده ژل رویال، دریافت کننده ژل رویال و نانوذره نقره (هر دو دارو همزمان داده شد)، دریافت کننده نانوذره نقره تقسیم شدند (n=10). رت‌ها در شرایط استاندارد مراقبتی سیکل یکسان ۱۲ ساعت تاریکی / روشنایی، رطوبت ۵۲ و در شرایط دمای مناسب به گونه‌ای که دمای اتاق در  $20 \pm 2$  سانتی‌گراد تنظیم شده بود، در طول مدت مطالعه در حیوانخانه نگهداری شدند. رت‌ها به مدت ۲۸ روز مورد گاوژ نانوذره نقره و ژل رویال به ترتیب با دوز ۳۰ و ۱۰۰ میلی‌گرم بر کیلوگرم (هر دو دارو بصورت تک دوز می‌باشند) قرار گرفتند. محلول نانوذره نقره با غلظت 8000 ppm، اندازه ۲۰ نانومتر و میزان خلوص ۹۹/۹۸٪ طبق تأییدیه شرکت سازنده UAS Nano از شرکت نانوپیشگامان ایرانیان مشهد خریداری شد. این محلول حاوی ۸ گرم نانوذره نقره در یک لیتر آب مقطر می‌باشد. همچنین ۲۰ گرم ژل رویال از شرکت پارس عسل شیراز خریداری و طبق دستور العمل شرکت در ۱ لیتر آب مقطر دوبار تقطیر حل شد (۱۰، ۱۵).

## تست رفتاری

جهت سنجش اضطراب یک روز بعد از گاوژ داروها از تست ماز بعلاوه<sup>۱</sup> استفاده شد. سیستم ماز بعلاوه از جنس چوب و دارای چهار بازو مثبتی شکل (+) و شامل دو راهرو باز و بسته می‌باشد. ابعاد هر دو راهرو ۵۰×۱۰ cm است. دو طرف و انتهای راهروی بسته دیوارهای به ارتفاع ۴۰ cm قرار دارد. برای جلوگیری از افتادن موش در دو طرف و انتهای راهروی باز لبه‌هایی به ارتفاع ۱ cm تعبیه شده است. چهار راهرو به یک محدوده مرکزی به ابعاد ۱۰×۱۰ cm برای قرار دادن موش‌ها منتهی می‌شوند. سیستم ماز با استفاده از پایه‌هایی در ارتفاع

## مطالعات بافت‌شناسی

یک روز بعد از اتمام آزمون رفتاری حیوانات ابتدا با اتر بیپهوش و بافت مغز آنها خارج گردید. بافت مغز در فرمالین ۱۰٪ به مدت دو روز فیکس شد. بعد از فیکس کردن بافت‌ها مراحل تهیه مقطع‌های بافتی: آگیری، شفاف‌سازی، آغستگی با پارافین (قالب‌گیری) انجام شد. سپس توسط دستگاه میکروتوم از قالب‌های پارافینی برش‌های ۵ میکرونی کرونال از بافت مغز جهت رنگ‌آمیزی هماتوکسیلین-آنوزین و تولوئیدین بلو تهیه و نمونه‌ها بر روی لام قرار داده شد. بعد از اتمام رنگ‌آمیزی با استفاده از میکروسکوپ نوری با بزرگ‌نمایی ۱۰۰، پارامتر چروکیدگی هسته در رنگ‌آمیزی هماتوکسیلین-آنوزین<sup>۴</sup> جهت تشخیص نورون‌های پیکنوتیک و پارامتر نورون‌های تیره در رنگ‌آمیزی اختصاصی تولوئیدین بلو<sup>۵</sup> (از این رنگ‌آمیزی اختصاصی برای شناسایی سلول‌های عصبی استفاده می‌شود) مورد بررسی قرار گرفت. ناحیه مورد بررسی در این مطالعه ناحیه CA1 هیپوکمپ می‌باشد (شکل ۱) (۱۷).



شکل ۱. برش کرونال هیپوکمپ از موش صحرایی: نواحی مختلف هیپوکمپ. رنگ آمیزی H & E

<sup>2</sup> % Open Arm Entries

<sup>3</sup> % Open Arm Times

<sup>4</sup> Haematoxylin- Eosin

<sup>5</sup> Toluidine Blue

<sup>1</sup> Elevated Plus-Maze

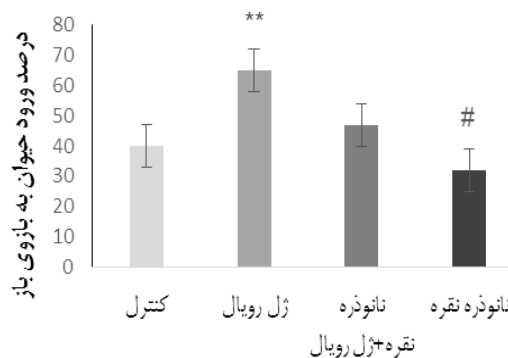
## تجزیه و تحلیل آماری

سنجش آماری داده‌ها با استفاده از نرم افزار SPSS نسخه ۲۱ و با استفاده از آزمون آنالیز واریانس یک‌طرفه صورت گرفته‌است. جهت بررسی مقایسه بین گروه‌ها از آزمون تعقیبی توکی استفاده شد. سطح معنی‌داری مورد نظر داده‌ها  $p < 0.05$  بود.

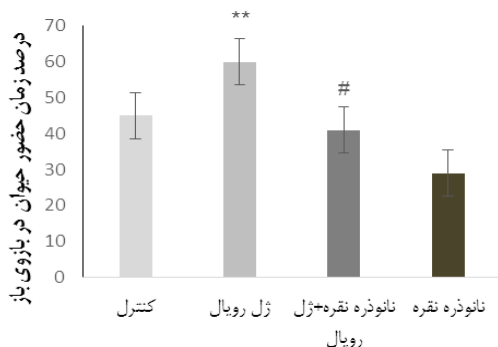
## نتایج

### تست رفتار اضطرابی

تجویز ژل رویال در گروه دریافت‌کننده ژل رویال نسبت به گروه کنترل سالم و سایر گروه‌ها درصد زمان حضور و ورود در بازوی باز را بطور معنی‌داری افزایش داده‌است ( $p < 0.01$ ). همچنین در گروه نانوذره نقره درصد زمان حضور در بازوی باز و درصد ورود به بازوی باز نسبت به گروه کنترل سالم و سایر گروه‌ها بطور معنی‌دار کاهش یافته‌است ( $p < 0.05$ ). در گروه دریافت‌کننده نانوذره نقره ژل رویال به همراه نانوذره نقره نسبت به گروه دریافت نانوذره نقره، درصد زمان حضور در بازوی باز و درصد ورود به بازوی باز افزایش یافت ( $p < 0.05$ ). از طرفی درصد زمان حضور و ورود در بازوی باز در گروه دریافت‌کننده نانوذره نقره و ژل رویال همانند گروه کنترل سالم می‌باشد که این نتایج نشان‌دهنده این است که ژل رویال باعث کاهش اضطراب شده‌است (نمودار ۱ و ۲).



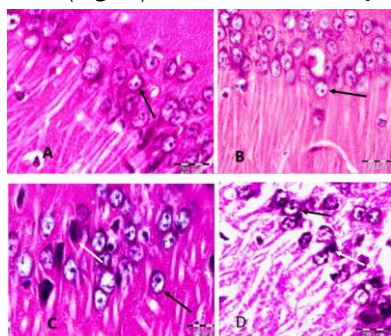
**نمودار ۱.** اثر ژل رویال و نانوذره نقره بر درصد ورود حیوان در بازوی باز.  $p < 0.01$  (\*\*)،  $p < 0.05$  (#).



**نمودار ۲.** اثر ژل رویال و نانوذره نقره بر درصد زمان حضور حیوان در بازوی باز.  $p < 0.01$  (\*\*)،  $p < 0.05$  (#).

### رنگ‌آمیزی هماتوکسیلین-اُئوزین

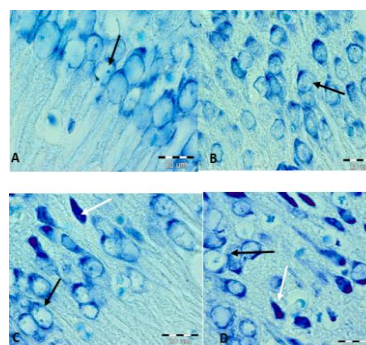
نتایج حاصل از رنگ‌آمیزی هماتوکسیلین-اُئوزین نشان داد، اکثر نورون‌ها در گروه کنترل سالم نسبت به سایر گروه‌های تجربی سالم و دارای هسته گرد، هستک برجسته و محدوده مشخص هستند به گونه‌ای که بافت منسجمی را تشکیل دادند. نورون‌های گروه دریافت‌کننده ژل رویال در ناحیه CA1 مشابه گروه کنترل سالم می‌باشد؛ اما تراکم نورون‌ها در این گروه نسبت به گروه کنترل سالم بیشتر است. در گروه دریافت‌کننده ژل رویال و نانوذره نقره بین نورون‌های سالم در ناحیه CA1 سلول‌های پیکنوتیک دیده می‌شود که تعداد این نورون‌ها نسبت به گروه دریافت‌کننده نانوذره نقره کمتر و تاحدی مشابه گروه کنترل سالم می‌باشد. در گروه تیمار شده با نانوذره نقره، نورون‌های پیکنوتیک با هسته متراکم و چروکیده بیشتری نسبت به سایر گروه‌ها در ناحیه CA1 مشاهده شد (شکل ۲).



**شکل ۲.** مقاطع کرونال ناحیه CA1 بافت هیپوکمپ در گروه کنترل سالم (A)، گروه دریافت‌کننده ژل رویال (B)، گروه تیمار شده با نانوذره نقره و ژل رویال (C)، گروه دریافت‌کننده نانوذره نقره (D) بزرگ‌نمایی  $100\times$ ، رنگ‌آمیزی H&E پیکان مشکی: نورون‌های سالم، پیکان سفید: نورون پیکنوتیک.

### رنگ آمیزی تولوئیدین بلو

نورون‌های گروه کنترل در ناحیه CA<sub>1</sub> سالم و با هسته گرد و هستک برجسته مشخص می‌شوند. در گروه دریافت کننده ژل رویال، نورون‌ها همانند گروه کنترل سالم بودند، اما تراکم بیشتری داشتند. در گروه دریافت کننده نانوذره نقره و ژل رویال نورون‌های تیره<sup>۱</sup> (دارای هسته متراکم و رنگ‌پذیری زیاد) کمتری نسبت به گروه دریافت کننده نانوذره نقره در ناحیه CA<sub>1</sub> دیده شد، اما نسبت به گروه تجربی دریافت کننده ژل رویال و کنترل سالم این نورون‌ها بیشتر بودند. در گروه دریافت کننده نانوذره نقره نورون‌های تیره بیشتری نسبت به سایر گروه‌ها در ناحیه CA<sub>1</sub> دیده می‌شود (شکل ۳).

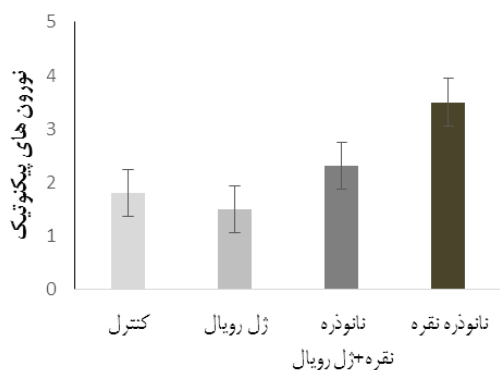


**شکل ۳.** مقاطع کروئال ناحیه CA<sub>1</sub> بافت هیپوکمپ در گروه کنترل سالم (A)، گروه دریافت کننده ژل رویال (B)، گروه دریافت کننده نانوذره نقره و ژل رویال (C)، گروه دریافت کننده نانوذره نقره (D). بزرگنمایی ۱۰۰×، رنگ آمیزی اختصاصی تولوئیدین بلو. پیکان مشکی: نورون‌های سالم، پیکان سفید: DNS.

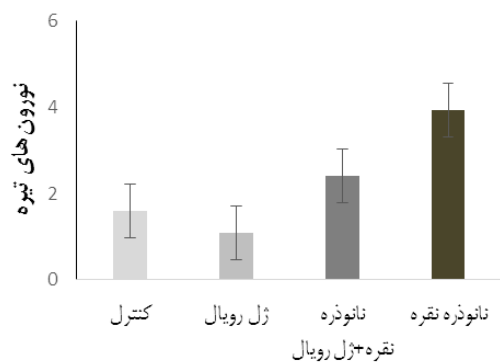
### شمارش نورون‌ها

جهت شمارش نورون‌ها از هر گروه ۴ حیوان و از هر حیوان ۴ لام و از هر لام ۴ مقطع تصادفی انتخاب و سپس سلول‌های پیکنوتیک و تیره شمارش شدند. بررسی نتایج حاصل از شمارش نورون‌ها توسط آزمون واریانس یک‌طرفه نشان داد تعداد نورون‌های سالم در گروه دریافت کننده ژل رویال نسبت به سایر گروه‌ها بیشتر است. همچنین تعداد نورون‌های پیکنوتیک و تیره در گروه دریافت کننده نانوذره نقره (میانگین تعداد نورون‌های پیکنوتیک و تیره برابر با چهار بود) نسبت به سایر گروه‌ها و گروه دریافت کننده نانوذره نقره و ژل رویال (میانگین تعداد نورون‌های پیکنوتیک و تیره برابر با ۲ بود) بیشتر و

در گروه دریافت کننده ژل رویال (میانگین تعداد نورون‌های پیکنوتیک و تیره برابر با یک بود) نسبت به سایر گروه‌ها کمتر بود. اختلاف ایجاد شده در بین گروه کنترل سالم (میانگین تعداد نورون‌های تیره و پیکنوتیک برابر با دو بود) و گروه‌های آزمایشی معنی‌دار نبود ( $p > 0.05$ ) (نمودار ۳ و ۴).



**نمودار ۳.** مقایسه بین تعداد نورون‌های پیکنوتیک نشان داد تعداد نورون‌های سالم در گروه دریافت کننده ژل رویال نسبت به سایر گروه‌ها بیشتر بود که این افزایش معنی‌دار نبود. تفاوت بین گروه‌ها معنی‌دار نبود ( $p > 0.05$ ).



**نمودار ۴.** مقایسه بین تعداد نورون‌های تیره نشان داد تعداد نورون‌های سالم در گروه دریافت کننده ژل رویال نسبت به سایر گروه‌ها بیشتر بود. تفاوت بین گروه‌ها معنی‌دار نبود ( $p > 0.05$ ).

### بحث

در مطالعه حاضر، نقش محافظتی ژل رویال در برابر برخی اثرات مضر نانوذرات نقره بر اضطراب و تغییرات بافتی هیپوکمپ در موش صحرایی نر نژاد ویستار بررسی شد. از آنجایی که نانوذرات نقره به عنوان یک عامل ضد میکروبی عمل می‌کنند و به‌طور فزاینده‌ای در محصولات مختلف استفاده می‌شوند،

<sup>1</sup> Dark Neurons

ایجاد رفتارهای اضطرابی و در نتیجه ایجاد تغییرات دائمی در اضطراب گردد (۶). مطالعه دیگری که توسط خداحمی و همکاران انجام شد نشان داد بعد از تزریق نانوذرات نقره به صورت درون صفاقی و انجام آزمون رفتاری شاتل باکس جهت بررسی اثر نانوذرات نقره بر روی رفتارهای مرتبط با اضطراب در موش‌های صحرایی نانوذرات نقره باعث افزایش رفتارهای شبه اضطرابی می‌شوند (۲۳). تحقیقات مختلف نشان می‌دهد که موادی از جمله آنتی‌اکسیدان‌ها تحت شرایط مختلف فیزیولوژیکی با جلوگیری از مرگ سلول‌های عصبی در ناحیه هیپوکمپ شوند منجر به بهبود فرآیند یادگیری و حافظه می‌گردند (۲۴). برای جلوگیری از بین رفتن نورون‌ها می‌توان از آنتی‌اکسیدان‌ها استفاده کرد. مطالعات زیادی نشان می‌دهند که آنتی‌اکسیدان‌ها می‌توانند از طریق خنثی کردن رادیکال‌های آزاد و منع تولید رادیکال‌های آزاد از طریق قطع واکنش زنجیره‌ای اکسیداسیون رادیکال‌های آزاد اکسیژن را سرکوب کنند و بهبود تضعیف آثار تخریبی رادیکال‌های آزاد شوند (۲۵).

مطالعه تجربی جهت بررسی اثر ژل رویال بر روی تغییرات هیستوپاتولوژی در بیضه موش‌های دیابتی توسط قنبری و همکاران با استفاده از آنالیز مارکرهای بیوشیمیایی خون و تغییرات هیستوپاتولوژی بعد از دادن ژل رویال به موش‌های دیابتی نشان داد، ژل رویال بر روی موش‌های تیمار شده با نانوذره نقره دارای اثر آنتی‌اکسیدانی و محافظتی است (۲۶). نتایج مطالعه زمانی و همکاران نیز نشان داد ژل رویال اثرات تخریبی استرپتوزوتوسین بر حافظه و یادگیری را بهبود بخشید (۲۷). نتایج این مطالعه همراستا با نتایج مطالعه صوفی آبادی و همکاران می‌باشد که در مطالعه خود نشان دادند ژل رویال می‌تواند اختلالات حافظه ناشی از دیابت را کاهش دهد (۲۸).

در مجموع نتایج به‌دست آمده از این پژوهش نشان می‌دهد که تجویز ژل رویال به‌عنوان یک آنتی‌اکسیدان بعد از ایجاد اضطراب ناشی از نانوذره نقره باعث کاهش اضطراب می‌شود. همچنین در این مطالعه اثر ژل رویال بر تغییرات بافتی هیپوکمپ از طریق رنگ‌آمیزی عمومی و اختصاصی هوماتوکسیلین-ئوزین و تولوئیدین بررسی شد که بر اساس این نتایج مصرف ژل رویال توانست تعداد نورن‌های پیکنوتیک را کاهش و تراکم نورن‌ها را افزایش دهد.

نگرانی‌هایی در مورد مواجهه انسان و محیط زیست با این مواد وجود دارد. نانوذرات نقره از طریق باندشدن با بافت‌های مختلف بدن اثرات سمی مخربی را به دلیل تولید رادیکال‌های آزاد اکسیژن دارند (۱۸). نتایج مطالعه تجربی توسط حیدری‌نژاد و همکاران با هدف بررسی تأثیر نانوذرات نقره بر کراتینین، BUN و الکترولیت‌های خون نشان داد، نانوذرات نقره بر روی پارامترهای بیوشیمیایی کلیه و الکترولیت‌های خون دارای اثرات منفی می‌باشد. همچنین نانوذرات نقره به‌طور مستقیم می‌توانند روند فعالیت طبیعی سلول‌های بدن را تحت تأثیر قرار دهند و در نهایت اختلال عملکرد طبیعی بدن را مختل کنند (۱۹). Meindl و همکاران از طریق روش کشت سلولی نشان دادند، نانوذرات نقره با برانگیختن استرس اکسیداتیو باعث بالابردن کلسیم داخل سلولی و ایجاد آپوپتوز سلول‌ها می‌شوند (۲۰). نانوذرات نقره با عبور از خون و سد خونی-مغزی وارد مغز شده و سلول‌های مغزی را تحت تأثیر، اثرات مضر خود قرار می‌دهند. پژوهش انجام‌شده توسط Tang و همکاران نشان داد که با تزریق زیرپوستی نانوذرات نقره به موش صحرایی، این ذرات از سد خونی-مغزی عبور و در مغز تجمع پیدا می‌کنند (۵).

آسیب رساندن به غشا فسفولیپیدی سلول، باعث پراکسیداسیون لیپیدهای غشا و سخت‌شدن دیواره نورون‌ها می‌شود. به همین دلیل نورون نمی‌تواند به صورت منظم، مواد غذایی مورد نیاز خود و نیز سیگنال‌های لازم برای اجرای عمل را از نورون‌های دیگر دریافت کند و بیشتر از فعالیت‌های سلول تحت تأثیر قرار می‌گیرد. این آسیب می‌تواند باعث ایجاد بیماری پارکینسون شود (۲۱). نتایج تحقیقی که توسط Rahman و همکاران انجام شد نشان داد تمام نواحی مختلف هیپوکمپ در موش‌هایی که تحت تیمار با نانوذرات با اندازه کمتر از ۲۵ نانومتر قرار گرفتند، استرس اکسیداتیو و تولید رادیکال‌های آزادشده، باعث ایجاد سمیت سلول‌های عصبی می‌شود. همچنین نتایج این مطالعه نشان داد نانوذرات نقره از طریق تخریب دیواره خونی-مغزی باعث آپوپتوز می‌شوند (۲۲). نتایج این مطالعه تأیید کننده نتایج پژوهش حاضر می‌باشد.

نتایج مطالعه حاضر نشان داد نانوذرات نقره در دوز ۳۰ میلی گرم بر کیلوگرم وزن بدن، باعث ایجاد اضطراب در موش‌ها می‌شوند. این نتایج همسو با نتایج مطالعه Powers و همکاران می‌باشد که در مطالعه آنها گزارش شد نانوذرات نقره از طریق تخریب سلول‌های عصبی و ایجاد آپوپتوز می‌توانند باعث

## نتیجه گیری

نتایج به دست آمده از این مطالعه نشان می دهد مصرف ژل رویال به صورت تک دوز باعث کاهش قابل توجهی در رفتارهای اضطرابی می شود. بنابراین پیشنهاد می شود اثر دوزهای مختلف نانوذره نقره و ژل رویال بر روی فرآیند یادگیری و بیماری های شناختی بررسی شود.

## تشکر و قدردانی

این مطالعه حاصل پایان نامه دانشجویی دارای کد اخلاق IR.RUMS.REC.1395.1.52 از دانشگاه علوم پزشکی رفسنجان است که بدینوسیله از معاونت تحقیقات و فناوری دانشگاه علوم پزشکی رفسنجان تقدیر و تشکر می شود.

## تعارض منافع

نویسندگان این مطالعه هیچ گونه تعارض منافی نداشتند.

## References

1. Chen X, Schluesener H. Nanosilver: a nanoparticle in medical application. *Toxicology Letters*. 2008;176(1):1-12.
2. Ge L, Li Q, Wang M, Ouyang J, Li X, Xing MM. Nanosilver particles in medical applications: synthesis, performance, and toxicity. *International Journal of Nanomedicine*. 2014;16(9):2399-407.
3. Caballero Diaz E, Pfeiffer C, Kastl L, Rivera Gil P, Simonet B, Valcarcel M, et al. The toxicity of silver nanoparticles depends on their uptake by cells and thus on their surface chemistry. *Particle and Particle Systems Characterization*. 2013; 30(12): 1079-85.
4. Arast Y, Mohamadian M, Noruzi M, Ramuz Z. Surveillance on artificial colors in different confectionary products by chromatography in Qom. *Zahedan Journal of Research in Medical Sciences*. 2013;15(3):62-4.
5. Tang J, Xiong L, Wang S, Wang J, Liu L, Li J, et al. Distribution, translocation and accumulation of silver nanoparticles in rats. *Journal of Nanoscience and Nanotechnology*. 2009;9(8):4924-32.
6. Powers CM, Levin ED, Seidler FJ, Slotkin TA. Silver exposure in developing zebrafish produces persistent synaptic and behavioral changes. *Neurotoxicology and Teratology*. 2011;33(2):329-32.
7. Bannerman DM, Sprengel R, Sanderson DJ, McHugh SB, Rawlins JNP, Monyer H, et al. Hippocampal synaptic plasticity, spatial memory and anxiety. *Nature Reviews Neuroscience*. 2014;15(3):181-92.
8. Hassanshahi J, Hassanshahi GH, Zamani M, Hakimzadeh E, Soleimani M. Comparison of therapeutic effects of vitamin C and CoQ10 in reducing of damaged cells in mice hippocampus following ischemia-reperfusion. *Journal of Mazandaran University of Medical Sciences*. 2012;22(94):1-13. (in Persian)
9. Marsch R, Foeller E, Rammes G, Bunck M, Kossel M, Holsboer F, et al. Reduced anxiety, conditioned fear, and hippocampal long-term potentiation in transient receptor potential vanilloid type 1 receptor-deficient mice. *The Journal of Neuroscience*. 2007;27(4):832-9.
10. Najafi G, Nejati V, Shalazar Jalali A, Zahmatkesh E. Protective role of royal jelly in oxymetholone induced oxidative injury in mouse testis. *Iranian Journal of Toxicology*. 2014;8(25):1073-80.
11. Silici S, Ekmekcioglu O, Kanbur M, Deniz K. The protective effect of royal jelly against cisplatin-induced renal oxidative stress in rats. *World Journal of Urology*. 2011;29(1):127-32.
12. Jamnik P, Raspor P, Javornik B. A proteomic approach for investigation of bee products: Royal jelly, propolis and honey. *Food Technology and Biotechnology*. 2012;50(3):270.
13. Hattori N, Ohta S, Sakamoto T, Mishima S, Furukawa S. Royal jelly facilitates restoration of the cognitive ability in trimethyltin-intoxicated mice. *Evidence Based Complementary and Alternative Medicine*. 2011;23(3):1-7.
14. Karadeniz A, Simsek N, Karakus E, Yildirim S, Kara A, Can I, et al. Royal jelly modulates oxidative stress and apoptosis in liver and kidneys of rats treated with cisplatin. *Oxidative Medicine and Cellular Longevity*. 2011;2011(1):1-10.
15. Ataei ML, Ebrahimzadeh Bideskan AR. The effects of nano-silver and garlic administration during pregnancy on neuron apoptosis in rat offspring hippocampus. *Iranian Journal of Basic Medical Sciences*. 2014;17(6):411-8.
16. Biedermann SV, Biedermann DG, Wenzlaff F, Kurjak T, Nouri S, Auer MK, et al. An elevated plus maze in mixed reality for studying human anxiety related behavior. *BMC Biology*. 2017;15(1):125.
17. Luna LG. Manual of histologic staining methods of the Armed Forces Institute of Pathology. 1968;77(1):653-57.
18. Kim S, Ryu DY. Silver nanoparticle induced oxidative stress, genotoxicity and apoptosis in cultured cells and animal tissues. *Journal of Applied*

- Toxicology. 2013;33(2):78-89.
19. Heydrnejad MS, Samani RJ, Aghaeivanda S. Toxic effects of silver nanoparticles on liver and some hematological parameters in male and female mice (*Mus musculus*). *Biological Trace Element Research*. 2015;165(2):153-8.
20. Meindl C, Kueznik T, Bösch M, Roblegg E, Fröhlich E. Intracellular calcium levels as screening tool for nanoparticle toxicity. *Journal of Applied Toxicology*. 2015;35(10):1150-9.
21. Drechsel DA, Patel M. Role of reactive oxygen species in the neurotoxicity of environmental agents implicated in Parkinson's disease. *Free Radical Biology and Medicine*. 2008;44(11):1873-86.
22. Rahman M, Wang J, Patterson T, Saini U, Robinson B, Newport G, et al. Expression of genes related to oxidative stress in the mouse brain after exposure to silver-25 nanoparticles. *Toxicology Letters*. 2009;187(1):15-21.
23. Khodarahmi P. Effect of silver nanoparticles on passive avoidance learning in rats. *Armaghane Danesh*. 2015;20(6):472-82. (in Persian)
24. Gould E, Vail N, Wagers M, Gross CG. Adult-generated hippocampal and neocortical neurons in macaques have a transient existence. *Proceedings of the National Academy of Sciences of the United States of America*. 2001; 98(19): 10910-17.
25. Kim SE, Ko IG, Kim BK, Shin MS, Cho S, Kim CJ, et al. Treadmill exercise prevents aging-induced failure of memory through an increase in neurogenesis and suppression of apoptosis in rat hippocampus. *Experimental Gerontology*. 2010; 45(5): 357-65.
26. Ghanbari E, Nejati V, Khazaei M. Antioxidant and protective effects of Royal jelly on histopathological changes in testis of diabetic rats. *International Journal of Reproductive BioMedicine*. 2016;14(8):519-33.
27. Zamani Z, Reisi P, Alaei H, Pilehvarian Aa, Zamani Z. Effect of Royal jelly on learning and memory in rats after intracerebroventricular injection of streptozotocin (icv-STZ). *Journal of Isfahan Medical School*. 2011;123(28). 1825-34. (in Persian)
28. Sofiabadi M, Esmaeili M, Haghdoost Yazdi H, Aali M. The effect of Royal jelly on the learning and memory of streptozotocin diabetic male rats. *Journal of Ardabil University of Medical Sciences*. 2017;17(3):324-33. (in Persian)

## Protective and modulatory effects of Royal jelly used against the induced changes in silver nanoparticles on anxiety and hippocampal tissue of the hippocampus of male rats

Received: 11 Aug 2020

Accepted: 9 Sep 2020

Mahsa Dalfardi<sup>1</sup>, Mahdijeh Ahmadi<sup>2</sup>, Omolbanin Oladpour<sup>3</sup>, Mohammad Kazemi<sup>4</sup>, Shohreh Shafiei<sup>5</sup>, Ahmad Shabanizadeh<sup>6\*</sup>

1. MSc in Anatomical Sciences, Department of Anatomical Science, Faculty of Medicine, Jiroft University of Medical Sciences, Jiroft, Iran 2. MSc in Anatomical Sciences, Department of Anatomical Science, Students Research Committee, Jiroft University of Medical Sciences, Jiroft, Iran 3. MSc in Immunology, Faculty of Medicine, Rafsanjan University of Medical Sciences, Rafsanjan, Iran 4. MSc in Anatomical Sciences, Department of Anatomical Science, Faculty of Medicine, Rafsanjan University of Medical Sciences, Rafsanjan, Iran 5. MSc in Biostatistics, Vice Chancellor for Research, Jiroft University of Medical Sciences, Jiroft, Iran 6. Associate Professor, Department of Anatomical Science, Faculty of Medicine, Rafsanjan University of Medical Sciences, Rafsanjan, Iran

### Abstract

**Introduction:** Since silver nanoparticles have harmful effects on the body and in addition to extensive applications in technology, the present study aimed to evaluate the anxiety and tissue of hippocampus of rats treated with silver nanoparticles were performed

**Materials and Methods:** In this experimental study, 40 adult male Wistar rats weighing 250-200 gr (5-6 months) in 4 groups of 10 rats including: Healthy control, Royal jelly receiving, silver nanoparticle and royal jelly, silver nanoparticle receiving was performed. The rats were gavaged silver nanoparticles and royal jelly at doses of 30 and 100 mg/kg for 28 days, respectively. After a 24-hour break, anxiety behavior was assessed using plus-maze behavioral test. Hippocampus tissue was collected for histological studies.

**Results:** The results of anxiety test showed Royal jelly significantly increased the number of entry and presence percentage of open arm compared to other groups ( $p < 0.01$ ). Also, administration of silver nanoparticles significantly decreased the number of entry and presence in the open arm compared to other groups ( $p < 0.05$ ). Results of hippocampus tissue changes showed that Royal gel reduces the density of picnotic neurons in the royal jelly group and silver nanoparticles compared to the silver nanoparticle group. The difference between the control and experimental groups was not significant ( $p > 0.05$ ).

**Conclusion:** according to the findings of this study, it can be concluded that Royal jelly can reduce anxiety in rat due to its antioxidant properties

**Keywords:** Royal jelly, Nanoparticles, Silver, Anxiety, Hippocampus, Rat

\*Corresponding Author: Associate Professor, Department of Anatomical Science, Faculty of Medicine, Rafsanjan University of Medical Sciences, Rafsanjan, Iran

Email: shabani54@yahoo.com

Tel: +983443280038

Fax: +983443280071