مجله دانشگاه علوم پزشکی جیرفت

دوره ۱۲، شماره ۳، پاییز ۱۴۰۴

دیسپلازی اکتودرمال در دوقلوهای همسان: گزارش موردی و بررسی مقالات

دریافت: ۱۴۰۴/۰۲/۲۸ پذیرش: ۱۴۰۴/۰۵/۱۱

طاهر چراغی[۱]، منیژه تبریزی [۱]، مرجانه زرکش[۱] ، ستیلا دلیلی [۱]، سیده آزاده حسینی نوری[۱]*، آفاق حسن زاده راد[۱]

۱. دانشکده بزشکی، مرکز تحقیقات کودکان بیمارستان ۱۷شهریور، دانشگاه علوم بزشکی گیلان، رشت، ایران

چکیده

مقدمه و هدف: دیسپلازی اکتودرمال (Ectodermal Dysplasia) از اختلالات ژنتیکی نادر است که با اختلال در رشد دو یا چند مشتق اکتودرمال مشخص می‌شود. این بیماری با فقدان غدد عرق (Hypohidrosis-Anhidrosis)، ناهنجاری‌های دندانی (anodontia-hypodontia) و موهای کم پشت (atrichias-hypotrichosis) مشخص می‌شود. در این مقاله، دوقلوهای همسان ایرانی با تظاهرات دیسپلازی اکتودرمال هیپوهیدروتیک معرفی می‌شوند.

شرح مورد: دوقلوهای همسان پسر در سن ۳۰ ماهگی با شکایت عدم تحمل گرما و افزایش دمای بدن و عدم تمایل به پوشیدن لباس مراجعه کردند. موها، ابروها و مژه‌ها نازک، کم پشت و کاملاً بور بود. چین و چروک و هیپرپیگمانتاسیون اطراف چشم مشهود بود. در معاینه، فقدان کامل دندان قوس فک پایین و بالا داشتند. هر دو بیمار از یک هفته پس از تولد دچار پوسته‌ریزی شده بودند که با تشخیص اگزما، تحت درمان با مرطوب کننده‌ها قرار گرفته بودند. آلرژی به پروتئین شیر گاو در سابقه پزشکی هر دو قل ذکر شد. سابقه عفونت جدی مکرر در ۳۰ ماه گذشته منفی بود. هر دوی آنها چندین بار در محیط‌های گرم دچار خونریزی بینی شده بودند. مهارت‌های رشد و نمو، گفتاری در هر دو قل نرمال بود. پس از بررسی‌های کامل تشخیص هایپوهیدروتیک اکتودرمال دیسپلازی برای هر دو گذاشته شد.

نتیجه‌گیری: دیسپلازی اکتودرمال یک اختلال نادر اما بالقوه خطرناک در صورت تشخیص دیرهنگام است. آگاهی پزشکان از علائم کلیدی مرتبط به پوست و مشتقات اکتودرمال مانند Hypohidrosis-hypodontia - hypotrichosis، در کودکان خردسال، و یا اریترودرمی و پوسته‌ریزی و یا هایپرترمی متناوب در سنین نوزادی و اوایل شیرخوارگی می‌تواند منجر به تشخیص زودهنگام، مدیریت بحران‌های هایپرترمی، الکترولیتی، دهیدراتاسیون و پیشگیری از عوارض تهدیدکننده حیات و پرهیز از بررسی‌های غیر ضروری شود.

کلیدواژه‌ها: دیسپلازی اکتودرمال هایپوهیدروتیک، هیپوهیدروزیس، دوقلوهای منوزیگوت

* **نویسنده مسئول:** دانشکده بزشکی، مرکز تحقیقات کودکان بیمارستان ۱۷شهریور، دانشگاه علوم بزشکی گیلان، رشت، ایران

ایمیل: dr.azadehoseini@gums.ac.ir **تلفن:** ۰۹۱۱۱۴۳۶۴۰۴ **نمابر:** ۰۱۳۳۳۳۶۹۰۶

مقدمه

دیسپلازی اکتودرمی (Ectodermal Dysplasia{EDs}) یک اختلال ژنتیکی نادر است که با اختلال در رشد دو یا چند مشتق اکتودرمی از جمله دندان، پوست یا ضمائم پوستی (مو، ناخن، عرق و غدد چربی) مشخص می‌شود (۱، ۲). تاکنون حدود ۱۵۰ مدل ژنتیکی برای EDs پیشنهاد شده است (۳). این بیماری تقریباً در یک از صد هزار تولد زنده رخ می‌دهد (۳). EDs اغلب از طریق الگوی وابسته به X و بعضا به شیوه اتوزومال غالب یا مغلوب به ارث می‌رسد.[1] EDA، EDAR[2]، EDARADD[3] و WNT10A شایع‌ترین انواع بیماری‌زای ژنتیکی هستند (۴، ۵). از آنجایی که فرم وابسته به X شایع‌ترین فرم است، مردان عمدتاً تحت تأثیر قرار می‌گیرند (۶).

ویژگی‌های تیپیکال EDs در دوران کودکی بروز می‌کنند (۷). فقدان کامل دندان، هیپوپلازی دندانی، تأخیر در رویش اولین دندان (پس از ۱۲ تا ۱۵ ماهگی)، دندان‌های میخی یا مخروطی شکل و جدا از هم، دندان‌های ثانویه، پالپ عمیق دندان و از دست دادن زودهنگام دندان‌ها شایع‌ترین اختلالات دندانی هستند (۸، ۹). تظاهرات پوستی شامل درماتیت آتوپیک (دو سوم بیماران)، خشکی پوست (بدلیل عدم وجود غده چربی)، حساسیت به نور، کراتودرمی کف دست و پا، تلانژکتازی صورت، براقی پوست و اریترودرمی در محیط‌های گرم است (۲). پوسته‌ریزی بیش از حد و قرمزی بیش از حد معمول پوست در دوره نوزادی می‌تواند برای این اختلال تشخیصی باشد (۷). با این حال، این وضعیت ممکن است منجر به تشخیص اشتباه اگزمای آتوپیک یا ایکتیوز در این سن شود (۹).

طیف گسترده‌ای از تظاهرات شامل فقدان کامل مو یا هیپوتریکوز، موهای کم پشت، خشک و شکننده در پوست سر، ابروها و مژه‌ها، رشد آهسته مو و تریکورکسی ندوزا (۱۰)[4] وجود دارد. موها ممکن است در دوران نوجوانی تیره‌تر و ضخیم‌تر شوند. رشد موهای صورت، آگزیلری و کشاله ران در افراد مبتلا به اکتودرمال دیسپلازی طبیعی است (۹). هایپرپیگمانتاسیون متوسط و چین و چروک خفیف اغلب در اطراف چشم‌ها و دهان مشاهده می‌شود (۳، ۱۱). به دلیل کمبود دندان‌ها و رشد غیرطبیعی آلوئولار، ارتفاع عمودی قسمت پایینی صورت کاهش می‌یابد و بیماران مسن‌تر از سن تقویمی خود به نظر می‌رسند (۳، ۹).

عدم وجود یا دیسپلاستیک بودن غدد عرق اکرین منجر به عدم تعریق، و متعاقبا هایپرترمی می‌شود که با علایمی چون حرارت بالای بدن،گرفتگی عضلات، سرگیجه، قرمزی و خشکی پوست، استفراغ، کاهش هوشیاری، تحریک پذیری، تاکی کاردی، سنکوپ و حتی مرگ در محیط‌های گرم می‌شود. به دلیل عدم واکنش محافظتی کافی در محیط‌های گرم، کودکان بیشتر مستعد گرمازدگی هستند (۹، ۱۲). نوزادان یا شیرخواران ممکن است قبل از بروز سایر علائم، با حملات تب بدون دلیل (تب با منشا ناشناخته: FUO)[5] مراجعه کنند (۹). ناخن‌های شکننده، دیستروفیک، فرورفته[6]، شیاردار و یا حتی گاها عدم وجود ناخن می‌تواند از علایم بیماری باشد. این بیماران مستعد عفونت مکرر کوتیکول ناخن هستند (۱۲). غدد میبومن غیرطبیعی منجر به فتوفوبی، خشکی چشم و کراتیت نقطه‌ای می‌شود (۱۲). این بیماران ممکن است به دلیل کاهش بزاق در بلع مواد جامد مشکل داشته باشند (۹). برآمدگی پیشانی، پل بینی پهن، گوش پایین و نوک‌تیز[7]، هیپوپلازی گونه یا قسمت میانی صورت، کلوملای تو رفته، بینی زینی شکل و لب‌های پایینی ضخیم و برگشته از ویژگی‌های چهره در این بیماران هستند (۹).

علائم متفرقه‌ای به دلیل فقدان غدد اکرین (احتقان بینی، سرومن غلیظ گوش، سینوزیت یا اوتیت میانی مکرر و مزمن، خونریزی بینی، گرفتگی صدا و خس خس سینه، هیپوپلازی نوک سینه)، حتی درگیری سایر ساختارها مانند شبکیه، حلزون گوش، سیستم عصبی مرکزی[8](CNS) نیز ممکن است در افراد مبتلا به دیسپلازی اکتودرمال مشاهده شود (۳، ۶، ۸). مطالعات اخیر نشان داده است که بیماری‌های آلرژیک مانند آتوپی،رینوکونژونکتیویت و آسم در افراد مبتلا به این اختلال شایع‌تر است (۱۳-۱۵). برخی از انواع دیسپلازی اکتودرمال با نقص ایمنی و عفونت‌های مکرر باکتریایی یا ویروسی پوست (HPV[9]، مولوسکوم کانتوژیوزوم و غیره)، مننژیت، کولیت و پنومونی مرتبط هستند (۹، ۱۶). مادران کودکان مبتلا به این نوع، ممکن است ضایعات پوستی و تظاهرات شبه اکتودرمال

[1] EDA: Ectodysplasin -A
[2] EDAR: EDA Receptor
[3] EDARADD: EDAR associated Death Domain
[4] Trichorrhexis nodosa
[5] Fever of unknown origin
[6] Pitting
[7] Pointed
[8] Central Nervous System
[9] Human papilloma virus

دیسپلازی را داشته باشند (۱۷). اختلال عملکرد سلول‌های کشنده طبیعی، و هیپوگاماگلوبولینمی نیز گاها دیده می‌شود. کولیت التهابی نیز می‌تواند همراه با اختلال قابل توجه در رشد رخ دهد (۶).

سندرم EDs بر اساس میزان عملکرد غدد عرق به دو زیرگروه هیپوهیدروتیک (بدون تعریق) و هیدروتیک طبقه‌بندی می‌شد (۲، ۴). شایع‌ترین نوع آن هیپوهیدروتیک (Christ–Siemens–Touraine syndrome) است که به صورت وابسته به X به ارث می‌رسد و ناشی از تغییرات در ژن اکتودیسپلاسین (EDA یا EDA1) است و با سه‌گانه کلاسیک hypotrichosis - Hypohidrosis-hypodontia مشخص می‌شود. در حالی که در نوع هیدروتیک (Clouston's syndrome)، غدد عرق سالم هستند و به دلیل جهش در ژن کانکسین، GJB6 یا کانکسین–۳۰، به صورت اتوزومال به ارث می‌رسند (۳). در حالی‌که پیشرفت‌های اخیر به سمت یک مبنای ژنتیکی برای طبقه‌بندی پیش می‌روند. در حال حاضر با پیشرفت مطالعات، دیسپلازی اکتودرمال بر اساس مسیر درگیر، به چهار گروه و ۱۵ زیرگروه از اختلالات تقسیم می‌شوند (۶، ۱۷، ۱۸) این گزارش دو مورد از دوقلوهای همسان ۲/۵ ساله ایرانی را با ویژگی‌های دیسپلازی اکتودرمال هیپوهیدروتیک مورد بحث قرار می‌دهد.

معرفی بیمار: دوقلوهای همسان پسر در سن ۳۰ ماهگی به کلینیک بیمارستان کودکان ۱۷ شهریور رشت، مراجعه داشتند. شکایت اصلی والدین آنها عدم تحمل گرمای کودکان، تب‌های منقطع و عدم تمایل به پوشیدن لباس بود. والدین از بی‌قراری و تحریک‌پذیری شدید، حتی در محیط‌های کمی گرم شکایت داشتند. بیماران حاصل زایمان از والدین منسوب (دختر عمو/ پسر عمو) بودند که در هفته ۳۷ بارداری با سزارین به دنیا آمده بودند. والدین یک دختر ۱۸ ساله سالم نیز داشتند. وزن هنگام تولد در دوقلوهای اول و دوم به ترتیب ۲۳۰۰ و ۲۳۵۰ گرم بود. وزن فعلی آنها ۱۳۵۰۰ و ۱۳۷۰۰ گرم بود که به ترتیب با صدک های ۴۴/۸ و ۵۳/۵ CDC مطابقت داشت. قد فعلی ۹۰/۵ و ۹۱ سانتی‌متر بود و با ۴۱/۳٪ و ۴۶/۴٪ صدک منحنی‌های استاندارد CDC مطابقت داشت. علائم حیاتی طبیعی بود. دور سر در هر دو دوقلو ۴۹/۵ سانتی‌متر بود که معادل ۵۵٪ صدک بود. ملاج قدامی در هر دو مورد بسته بود. برجستگی پیشانی در نیمرخ جانبی هر دو بیمار همانطور که در (شکل ۲) نشان داده شده است، مشهود بود. موهای آنها بسیار نازک، کم پشت و کاملاً بور بود. ابروها نیز نازک و کوتاه بودند.

در معاینه چشم، مژه‌های روشن و کم‌پشت دیده شد. التهاب و قرمزی خفیف در لبه پلک‌ها مشهود بود. همچنین چین و چروک و هیپرپیگمانتاسیون اطراف حدقه چشم مشهود بود (شکل ۳). یک لایه نازک اشک در هر دو چشم دیده شد و والدین از کمبود قابل توجه اشک یا فتوفوبیا شکایتی نداشتند. حدت بینایی با توجه به سن مناسب بود. افتالموسکوپی و معاینه اسلیت لامپ التهاب ملتحمه، خراش قرنیه یا هیچ یافته غیرطبیعی دیگری را نشان نداد.

گوش‌های نوک‌تیز در معاینه هلیکس (همانطور که در شکل ۲ نشان داده شده است)، مشخص نبود. در اتوسکوپی هیچ تجمع سرومنی مشاهده نشد. تأخیر در رویش و شکل غیرطبیعی (شکل میخی) دندان‌ها یکی از شکایات اصلی والدین بود. به طوری که اولین دندان میخی شکل جلویی فک بالا در خط وسط در ۲۰ ماهگی و دومین دندان در ۲۲ ماهگی در هر دو قل رویش یافت و پس از آن تاکنون هیچ دندان دیگری رویش نیافته بود. معاینه داخل دهانی، فقدان کامل دندان در قوس فک پایین و بالا را نشان داد و والدین اظهار داشتند که هر دو دندان به دلیل پوسیدگی شدید در ماه گذشته خود به خود افتاده‌اند (شکل ۴).

نوک پستان از نظر شکل و تعداد طبیعی بودند و معاینه نیپل مادر نیز طبیعی بود. هیچ تلانژکتازی در پوست وجود نداشت. معاینه قفسه سینه و شکم هیچ یافته غیرطبیعی را نشان نداد. معاینه ناخن‌های دست و پا هیچ ناهنجاری را نشان نداد (شکل ۵). هر دو بیمار از یک هفته پس از تولد دچار خشکی پوست و پوسته‌ریزی بیش از حد شدند که در دوره نوزادی و شیرخوارگی ادامه یافت و با تشخیص اگزما توسط پزشک، توصیه به استفاده از مرطوب کننده شد. آلرژی به پروتئین شیر گاو در سابقه پزشکی هر دو بیمار ذکر شده بود که به شکل دفع مدفوع بلغمی به همراه رگه خون بود. تغذیه در دو سال اول با شیر خشک هیپوآلرژنیک انجام شد. هیچ یک از آنها سابقه بستری در بیمارستان یا عفونت جدی مکرر در ۳۰ ماه گذشته نداشتند. هر دوی آنها چندین بار در محیط‌های گرم دچار خونریزی از بینی شده بودند. آهن و مولتی ویتامین به عنوان مکمل‌های معمول برای ۲۴ ماه اول زندگی آنها مصرف می‌شد. مهارت‌های رشد و نمو در هر دو دوقلو به طور معمول به دست آمد. مهارت‌های گفتاری و زبانی برای سن آنها قابل قبول بود و گرفتگی صدا

[1] Center of disease control and prevention

نداشتند. هر دو کودک حین معاینه از نظر رفتاری بشدت تحریک پذیر بودند.

تمام آزمایشات نتایج طبیعی نشان دادند. دندانپزشک برای ارزیابی جوانه‌های دندان، رادیوگرافی فک درخواست کرد، اما به دلیل عدم همکاری کودکان و کیفیت پایین تصاویر، امکان استناد، ارزیابی و اشتراک‌گذاری آنها وجود نداشت. تست‌های شنوایی‌سنجی نرمال بودند.

با توجه به علائم و نشانه‌ها، برای تأیید تشخیص، بیماران برای بیوپسی پوست ارجاع شدند. نمای تیپیکال پوست بیماران دچار دیسپلازی اکتورمال در شکل ۶ نشان داده شده است. در آنالیز هیستوپاتولوژی بیوپسی پوست آتروفی اپیدرم، کاهش ساختمان‌های مشتق از اکتودرم (فولیکول مو–غدد اکرین–غدد سباسه)، هیپرتروفی ارتوکراتوتیک فشرده لایه شاخی و همچنین آکانتوز متوسط زوائد بین پاپیلاری قابل مشاهده است. درم پاپیلاری نفوذ خفیف لنفوسیت‌ها را نشان داده و غدد عرق اکرین آتروفیک یا نابالغ در درم رتیکولار قابل مشاهده هستند. بیوپسی پوست روش تشخیص قطعی نیست و امروزه روش تشخیص اصلی بررسی ژنتیک است که جایگزین بیوپسی پوست شده است و امکان تشخیص سریع جهش در اگزون‌ها را در بسیاری از بیماران فراهم می‌کند. متاسفانه بدلیل هزینه‌های بالای تست ژنتیک در ایران، والدین در این زمینه همکاری نداشتند.



شکل ۲. برجستگی پیشانی، موهای کم پشت و روشن در نمای جانبی یک پسر ۲/۵ ساله مبتلا به دیسپلازی اکتودرمال



شکل ۳. چین و چروک و هایپرپیگمانتاسیون اطراف چشم، ابرو و مژه‌های نازک و روشن، لب‌های برگشته در یک پسر ۲/۵ ساله مبتلا به دیسپلازی اکتودرمال



شکل ۴. فقدان کامل دندان‌ها در دیسپلازی اکتودرمی در بیمار ۲/۵ ساله مبتلا به دیسپلازی اکتودرمال



شکل ۵. ناخن‌های طبیعی بیمار

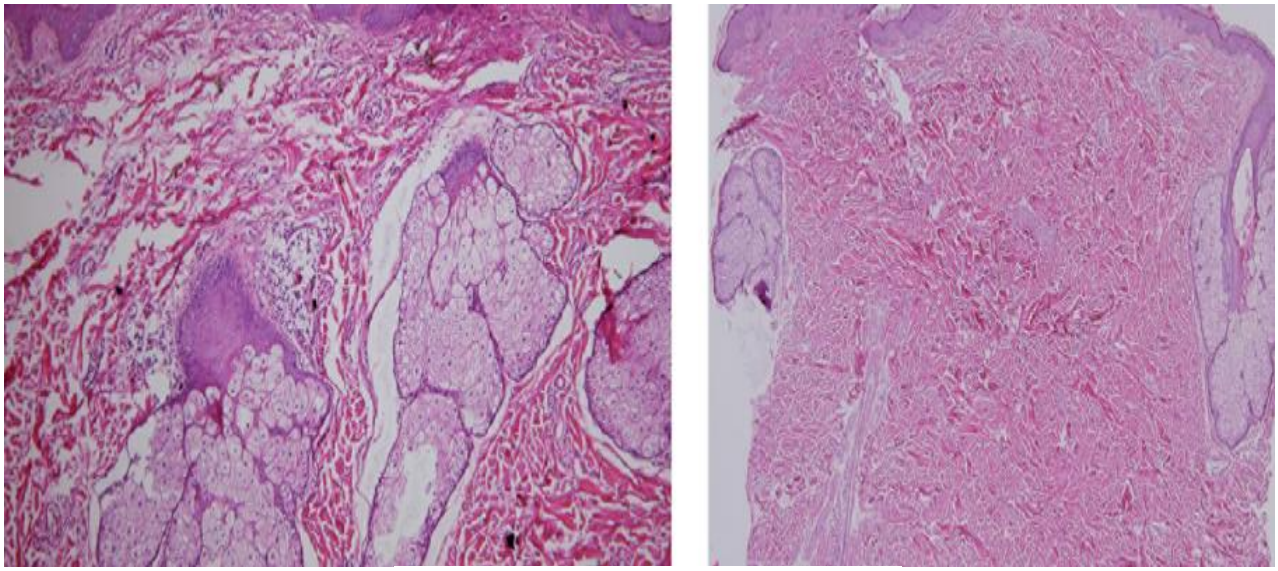

شکل ۶. نمای بیوپسی پوست در بیماری دیسپلازی اکتودرمال

EDs: Ectodermal Dysplasia
FUO: fever of unknown origin
CNS: central nervous system
EDAR :EDA receptor
EDARADD: EDAR associated via death domain protein.
HPV: Human papilloma virus
HSCT: Hematopoietic stem cell transplantation
IVIG: Intravenous immunoglobulin
CDC: Center of disease control and prevention

بحث

در بیماران معرفی شده مقاله حاضر، عدم تحمل گرما، تب-های منقطع، تأخیر شدید رویش دندان‌ها و چهره تیپیک نقش کلیدی در تشخیص داشت. وجود سه علامت (hypotrichosis - Hypohidrosis-hypodontia) باید پزشک را به وجود دیسپلازی اکتودرمال مشکوک کند. با این حال، روش‌های زیر برای تشخیص توصیه می‌شوند.

۱- آزمایش کاغذ یدید نشاسته، ۲- تریکوگرام[1]۳- بیوپسی پوست سر/کف دست (غده اکرین اولیه یا غایب، غدد آپوکرین هیپوپلاستیک، کاهش تراکم واحدهای پیلوسباسه)،۴- ارزیابی تولید عرق با پیلوکارپین، ۵- توالی‌یابی کل اگزوم[2]تشخیص قبل از تولد با سونوگرافی دندان در هفته‌های ۲۰ تا ۲۴ بارداری، سونوگرافی سه بعدی برای هیپوپلازی فک پایین، نمونه‌برداری از پرزهای جفتی یا آمنیوسنتز امکان‌پذیر است (۴، ۹).

تشخیص این اختلال در دوران نوزادی و اوایل شیرخوارگی دشوار بوده و در صورت عدم آگاهی پزشکان، نادیده یا اشتباه گرفته می‌شود. متاسفانه تشخیص تا زمانی که دندان‌ها در زمان موردنظر (۶-۹ ماهگی) رویش پیدا نکنند یا شکل و تعداد غیرطبیعی دندان‌ها بروز نکند، به تاخیر می‌افتد. تأخیر در تشخیص می‌تواند منجر به بروز عوارض جدی مانند گرمازدگی، کم‌آبی و اختلالات الکترولیتی شود. با توجه به عدم توانایی شیرخواران در بیان شکایت، عدم تحمل گرما حتی در محیطی که توسط افراد سالم دمای مطبوعی تلقی می‌شود می‌تواند منجر به هایپرترمی تهدید کننده حیات شود. لذا تشخیص این اختلال در اوایل تولد و توجه به علایم مذکور (قبل از بروز مسایل دندانی و مو) می‌تواند حیاتی باشد (۷).

هیچ درمان خاصی برای دیسپلازی اکتودرمال وجود ندارد (۱۲). توانبخشی بیماران مبتلا به دلیل اختلالات دندانی و ناتوانی در تغذیه، چالش بزرگی است. درمان زودهنگام دندانپزشکی شامل پیشگیری از پوسیدگی، ترمیم دندان‌های بدشکل، جایگزینی دندان‌های از دست رفته و اصلاح مال اکلوژن‌ها[3]در طول دوران کودکی برای ایجاد اثرات مثبت بر ظاهر، تغذیه، گفتار و کیفیت زندگی ضروری است (۱۹). مدیریت شامل استفاده از اسفنج سرد، حمام یخ، غوطه‌ور کردن بیمار در وان آب، تزریق بولوس‌های نرمال سالین داخل وریدی و مایعات نگهدارنده بهمراه الکترولیت‌های است (۱۲). اجتناب از قرار گرفتن در معرض محیط بسیار گرم و فعالیت بدنی سنگین، در دسترس بودن تهویه مطبوع در خانه، همراه داشتن اسپری آب خنک یا بخارسازهای مه خنک و جلیقه‌های خنک‌کننده در محیط‌های گرم، مرطوب‌کننده‌های پوست، استفاده از اشک مصنوعی یا بزاق، محلول نمکی بینی، نوشیدن آب با غذا یا آب‌نبات ترش در موارد خشکی دهان، تخلیه سرومن گوش، کلاه گیس برای موهای کم پشت و گفتار درمانی از جمله درمان‌های حمایتی در بیماران مبتلا هستند (۶، ۱۴). برای مدیریت آلوپسی، ماینوکسیدیل موضعی در تعداد کمی از بیماران با نتایج مطلوب همراه بوده است. کلاه گیس‌ها می‌توانند برای زیبایی استفاده شوند. ممکن است برای بیمارانی که خشکی پوست یا اگزما دارند، نرم‌کننده‌ها و کورتیکواستروئیدهای موضعی مورد نیاز باشد. شستشوی بینی با محلول نمکی ممکن است در سنین پایین تجویز شود. باید از دود محیطی و سایر مواد محرک اجتناب شود (۶). کودکی که مبتلا به دیسپلازی اکتودرمال است ممکن است با چالش‌های اجتماعی و عاطفی منحصر به فرد این بیماری مواجه شود. به دلیل عزت نفس پایین و افسردگی در این بیماران، مشاوره روانپزشکی ضروری است (۱۲).

ژن درمانی با استفاده از Fc-EDA نوترکیب (یک پروتئین نوترکیب فیوژن که به گیرنده EDA متصل می‌شود و مسیر سیگنالینگ را برای رشد طبیعی اکتودرم فعال می‌کند) در موش‌های باردار با جنین‌های مبتلا در دوره قبل از تولد انجام شده و حتی در چند جنین انسان نتایج مثبتی به همراه داشته است. تزریق داخل وریدی EDA-A 1 نوترکیب به سگ‌های تازه متولد شده، رشد دندان‌ها، ساختارهای پوستی و غدد مخاطی را اصلاح کرده است (۲، ۱۹، ۲۰).

درمان پیش از تولد شش پسر با تزریق این پروتئین جایگزین به مایع آمنیوتیک، به طور مداوم باعث ایجاد غدد عرق عملکردی شد. توانایی طبیعی تعریق تاکنون بیش از ۵ سال در دو پسر بزرگتر که در رحم درمان شده‌اند، ادامه داشته است. بنابراین، جایگزینی به موقع یک پروتئین از دست رفته، به نظر می‌رسد یک استراتژی درمانی امیدوار کننده برای دیسپلازی اکتودرمال باشد (۲۱، ۲۲). با این حال، این روش نیاز به آزمایش بیشتر در انسان دارد (۲۰، ۲۱). تجویز پس از تولد این پروتیین هیچ بهبودی را مطابق انتظار نشان نمی‌دهد. در حال حاضر دارو درمانی قبل از تولد در یک کارآزمایی چند مرکزی در حال

[1] tricogram
[2] Whole exome sequencing
[3] Malocclusion

بررسی است (۶).

گزارش بروز دیسپلازی اکتودرمال در دوقلوهای همسان نادر بوده و موارد محدودی در متون علمی ذکر شده است. یانگ و همکارانش دختران دوقلوی سه ساله مبتلا به دیسپلازی اکتودرمال را معرفی کردند (۲۳). هرتل و همکارانش یک دختر مبتلا را از زایمان دوقلوهای ناهمگن گزارش کردند که یک قل دوم پسر و سالم داشت (۲۴). پوترجوگورکار و همکارانش اکتودرمال دیسپلازی را در دوقلوهای همسان (پسران ۲۳ ساله) با شکایت از فقدان دندان و مشکل در صحبت کردن و غذا خوردن با توجه به چهره تیپیک گزارش کردند. شاخص‌های آنتروپومتریک[1]در موارد ارائه شده طبیعی بود. با این حال، عدم رشد ممکن است به دلیل عدم وجود دندان، دیسفاژی، مشکل در نیپل مادر و یا اختلال بلع به دلیل کمبود بزاق رخ دهد (۲۵). سرکار و همکاران نیز دیسپلازی اکتودرمال را در دوقلوهای یکسان گزارش کردند (۲۶).

پس از تشخیص ژنتیکی، مشاوره، از جمله مشاوره تولید مثل و احتمال ابتلای فرزندان، کلیدی است. باید به غربالگری اعضای خانواده حتی زنان توجه ویژه‌ای شود و مشاوره ژنتیکی، انجام شود (۶، ۲۷). علایم زنان موزائیک ممکن است تنها محدود به کم‌پشتی مو، درگیری غدد عرق موضعی و دندان‌های از دست رفته باشد. به خواهر و مادر بیماران توصیه می‌شود که آزمایش نشاسته یا بیوپسی پوست انجام دهند (۲۶، ۲۷).

پیش آگهی کلی اکتودرمال دیسپلازی خوشبختانه خوب است (۱۴). آموزش والدین در خصوص اجتناب از گرما، مصرف کافی مایعات و مراقبت‌های پوستی بخش مهمی از مدیریت این بیماران را تشکیل می‌دهد. رویکرد چند رشته‌ای، اساس مدیریت بیماران مبتلا به دیسپلازی اکتودرمال و خانواده‌های آنها را تشکیل می‌دهد که بر آموزش، اجتناب از گرما، مشاوره، پروتزمو و دندان و یک چشم‌انداز کلی توانبخشی تمرکز دارد.

در پایان با توجه به نادر بودن دیسپلازی اکتودرمال علی الخصوص در دوقلویی و از سوی دیگر به دلیل مشابهت علایم اولیه این بیماران در سنین نوزادی و اوایل شیرخوارگی (دقیقا قبل اینکه تظاهرات دندان و مو به سنی برسد که قابل رویت باشد)، با سایر تشخیص‌های افتراقی احتمال نادیده گرفتن تشخیص و بروز هایپرترمی‌های خطرناک و تهدید کننده حیات و نیز انجام آزمایشات غیر ضروری پر هزینه جهت یافتن علت تب‌های بدون کانون، بسیار بالاست و گزارش این مورد بر آگاهی و دقت نظر پزشکان می افزاید.

نتیجه‌گیری

دیسپلازی اکتودرمال گروه نادری از ژنودرماتوزها با تنوع گسترده در تظاهرات بالینی و درگیری چند سیستمی است که در صورت تشخیص دیرهنگام بالقوه خطرناک است. آگاهی پزشکان از علایم کلیدی دیسپلازی اکتودرمال مانند هیپوتریکوز، هیپوهیدروز و هیپودنشیا در کودکان خردسال و پوسته‌ریزی، اریترودرمی، تحریک‌پذیری در دوره نوزادی و اوایل شیرخوارگی، می‌تواند منجر به تشخیص زودهنگام، آموزش علائم هشدار دهنده به والدین، مدیریت بحران‌های گرمازدگی، الکترولیتی، دهیدراتاسیون و پیشگیری از عوارض تهدید کننده حیات و اجتناب از بررسی‌های غیر ضروری گردد. ارزیابی دقیق تمام ویژگی‌های سیستمیک و مشارکت متخصصان مربوطه برای مدیریت آن بسیار مهم است. توسعه امکانات برای تجزیه و تحلیل ژنتیکی و تشخیص پیش از تولد، به ویژه در مراکز مراقبت‌های عالی، به منظور انجام مشاوره ژنتیکی مناسب و به موقع و پیشگیری از ابتلا به بیماری در نسل‌های بعدی، الزامی است.

تشکر و قدردانی

از تمامی افرادی‌که در انجام این تحقیق مشارکت داشتند بخصوص از خانواده دو قلوهای دچار بیماری قدردانی می‌کنیم.

تعارض منافع

بنابر اظهار نویسندگان در این مقاله هیچگونه تعارض منافعی وجود ندارد.

حمایت مالی

نویسندگان هیچ‌گونه کمک مالی از سازمان‌های تأمین مالی در بخش‌های عمومی، تجاری یا غیرانتفاعی دریافت نکرد.ند

ملاحظات اخلاقی

کمیته اخلاق معاونت پژوهشی دانشگاه علوم پزشکی گیلان این مطالعه را تأیید کرد (IR.GUMS.REC.1401.143). قبل از گزارش هرگونه یافته، رضایت کتبی از والدین اخذ شد.

[1] Anthropometric indices

مشارکت نویسندگان

طراحی مطالعه: سیده آزاده حسینی نوری –مرجانه زرکش– منیژه تبریزی –آفاق حسن زاده راد

نظارت: طاهر چراغی

مدیریت پروژه: طاهر چراغی–سیده آ زاده حسینی نوری–

نگارش–پیش نویس: سیده آزاده حسینی نوری – –منیژه تبریزی – مرجانه زرکش–آفاق حسن زاده راد

نگارش– بررسی– ویرایش: سیده آزاده حسینی نوری–طاهر چراغی–منیژه تبریزی

References

1. Prat DL, Katowitz WR, Strong A, Katowitz JA. Ocular manifestations of ectodermal dysplasia. Orphanet Journal of Rare Diseases. 2021 16(1):1-7.
2. Alshegifi HA, Alamoudi AM, Alrougi A, Alshaikh H, Alamri A, Shawli AM. Ectodermal dysplasia: A case report. Cureus. 2022 12;14(1).
3. Chappidi V, Voulligonda D, Bhogavaram B, Reddy PK. Ectodermal dysplasia: Report of two cases in a family and literature review. Journal of Family Medicine and Primary Care. 2019; 8(3):1263.
4. Dorgaleleh S, Naghipoor K, Hajimohammadi Z, Oladnab M. Molecular basis of ectodermal dysplasia: a comprehensive review of the literature. Egyptian Journal of Dermatology and Venerology. 2021 1;41(2):55.
5. Güven Y, Bal E, Altunoglu U, Yücel E, Hadj-Rabia S, Koruyucu M, et al. Turkish ectodermal dysplasia cohort: from phenotype to genotype in 17 families. Cytogenetic and Genome Research. 2019;157(4):189-96.
6. Dev A, Malhi K, Mahajan R. Ectodermal dysplasia–An overview and update. Indian Dermatology Online Journal. 2024 1;15(3):405-14.
7. Nejati P, Khosravi T, Lorestani S, Oladnabi M. A case study of a novel homozygous EDAR splice site variant in hypohidrotic ectodermal dysplasia with tooth agenesis: molecular dynamics insights. BMC Medical Genomics. 2026;19(1):19.
8. Queiroz KT, Novaes TF, Imparato JC, Costa GP, Bonini GC. The role of the dentist in the diagnosis of ectodermal dysplasia. RGO-Revista Gaúcha de Odontologia. 2017; 65:161-7.
9. Motil KJ, Fete TJ, Fraley JK, Schultz RJ, Foy TM, Ochs U, et al. Growth characteristics of children with ectodermal dysplasia syndromes. Pediatrics. 2005 ;1;116(2):e229-34.
10. Ahmed A, Almohanna H, Griggs J, Tosti A. Genetic hair disorders: a review. Dermatology and Therapy. 2019;9(3):421-48.
11. Itthagarun A, King NM. Ectodermal dysplasia: a review and case report. Quintessence International. 1997 ;1;28(9).595
12. Guntreddi G, Nair JV, Nirujogi SP. Ectodermal dysplasia presenting as heat exhaustion in an adolescent boy. Cureus. 2021; 20;13(2).
13. Inazawa-Terada M, Namiki T, Omigawa C, Fujimoto T, Munetsugu T, Ugajin T, et al. An epidemiological survey of anhidrotic/hypohidrotic ectodermal dysplasia in Japan: High prevalence of allergic diseases. The Journal of Dermatology. 2022;49(4):422-31.
14. Suzuki T, Tajima H, Migita M, Pawankar R, Yanagihara T, Fujita A, Shima Y, Yanai E, Katsube Y. A case of anhidrotic ectodermal dysplasia presenting with pyrexia, atopic eczema, and food allergy. Asia Pacific Allergy. 2019 ;1;9(1):e3.
15. Chang YS. Innovation in Asia Pacific Allergy. Asia Pacific Allergy. 2019 ;1;9(1):e10.
16. Jørgensen SE, Bøttger P, Kofod-Olsen E, Holm M, Mørk N, Ørntoft TF, et al , Larsen CS. Ectodermal dysplasia with immunodeficiency caused by a branch-point mutation in IKBKG/NEMO. Journal of Allergy and Clinical Immunology. 2016 ;1;138(6):1706-9.
17. Herlin, L.K., Schmidt, S.A., Hermann, X.B., Rønholt, K., Bygum, A., Schuster, et al. Prevalence and patient characteristics of ectodermal dysplasias in Denmark. JAMA Dermatology.2024; 160(5), pp.502-10.
18. Mehdizadeh K, Pashangzadeh S. Comparison of the familial and sporadic forms of hyper IgM syndrome in the Iranian patients. Immunology and Genetics Journal. 2020 ; 1;3(3):39-46.
19. Emmanuel BJ, Raja J, Gaikwad PG, Goyal A, Kumar M. Prosthodontic solution for pediatric patient with ectodermal dysplasia: A review article. Journal of Advanced Clinical and Research Insights. 2021 ; 1;8(2):35-7.
20. Hermes K, Schneider P, Krieg P, Dang A, Huttner K, Schneider H. Prenatal therapy in developmental disorders: drug targeting via intra-amniotic injection to treat X-linked hypohidrotic ectodermal dysplasia. Journal of Investigative Dermatology. 2014 ;1;134(12):2985-7.
21. Schneider H. Ectodermal dysplasias: new perspectives on the treatment of so far immedicable

genetic disorders. Frontiers in Genetics. 2022 ; 6;13:1000744.
22. Schwab ME, MacKenzie TC. Prenatal Gene Therapy. Clinical obstetrics and gynecology. 2021 ;21;64(4):876-85.
23. Ou-Yang LW, Li TY, Tsai AI. Early prosthodontic intervention on two three-year-old twin girls with ectodermal dysplasia. European Journal of Paediatric Dentistry. 2019 ; 1;20(2):139-42.
24. Hertel DP, Yeager D, Shwayder T. A sporadic case of ectrodactyly, ectodermal dysplasia, cleft lip/palate (EEC) syndrome in a twin with unaffected parents and siblings. The Journal of the American Academy of Dermatology 2018; 79(3):AB25.
25. Puttaraju GH, Visveswariah PM. Ectodermal dysplasia in identical twins. Journal of Pharmacy and Bioallied Sciences. 2013 ;1;5(Suppl 2):150-3.
26. Sarkar AS, Rao K, Ajila V. Hereditary ectodermal dysplasia in two identical siblings. Acta Medica Bulgarica. 2024 ;28;51(Suppl 1):1-4.
27. Prasun P, Karmarkar SA, Agarwal A, Stockton DW. Unusual physical features and heat stroke presentation for hypohydrotic ectodermal dysplasia. Clinical Dysmorphology. 2012; 1;21(1):24-6.

Ectodermal Dysplasia in Identical Twins: A Case Report and Review of the Literature

Received: 18 May 2025 Accepted: 2 Aug 2025

Taher Cheraghi[1], Manijeh Tabrizi[1], Marjaneh Zarkesh[1], Setila Dalili[1], Seyyedeh Azade Hoseini Nouri[1*], Afagh Hasanzadeh Rad[1]
1. Pediatric Disease Research Center, Guilan University of Medical Sciences, Rasht, Iran

Abstract

Introduction: Ectodermal Dysplasia (EDs) is a rare genetic disorder characterized by impaired development of two or more ectodermal derivatives. The disease is characterized by the absence of sweat glands (hypohidrosis or anhidrosis), malformed teeth (anodontia or hypodontia), and sparse hair (atrichosis or hypotrichosis). In this article, two cases of Iranian identical twins with typical manifestations of hypohidrotic ectodermal dysplasia are presented.

Case Description: Identical male twins at the age of 30 months presented with complaints of heat intolerance and increased body temperature, and reluctance to wear clothes. The hair, eyebrows, and eyelashes were thin, sparse, and completely blond. Wrinkles and hyperpigmentation around the eyes were evident. On examination, they had anodontia of the mandibular and maxillary arches. Both patients developed scaling from one week after birth, which was diagnosed as eczema and treated with moisturizers. Cow's milk protein allergy was noted in the medical history of both twins. A history of repeated serious infections in the past 30 months was negative. Both had suffered from epistaxis in warm environments. Developmental and speech skills were normal in both twins. They were diagnosed with hypohidrotic ectodermal dysplasia after a thorough examination

Conclusion: Ectodermal dysplasia is a rare but potentially life-threatening disorder. Physicians' awareness of key symptoms, such as hypohidrosis, hypotrichosis, and hypodontia in young children, and peeling or erythroderma in the neonatal period, leads to early diagnosis, management of hyperthermic, electrolyte, and dehydration crises, and prevention of life-threatening complications. Despite the lack of a definitive cure, patients can benefit from a multidisciplinary approach for timely treatment planning.

Keywords: Ectodermal dysplasia, Hypohidrosis, Twins, Monozygotic, Hypohidrosis Anodontia

***Corresponding Author:** Pediatric Disease Research Center, Guilan University of Medical Sciences, Rasht, Iran
Email: dr.azadehoseini@gums.ac.ir **Tel:** +989111436404 **Fax:** +98133336906