

## کیست ساده آدرنال در یک بیمار زن جوان: گزارش مورد

پذیرش: ۱۳۹۹/۰۳/۱۳

دریافت: ۱۳۹۸/۱۲/۲۳

عنایت الله نوری<sup>۱</sup>، احمد کجویی<sup>۲\*</sup>، محسن اشراقی<sup>۲</sup>، محمد مهدی شاطر<sup>۳</sup>، شیما رحیمی<sup>۱</sup>

۱. کمیته تحقیقات دانشجویی، دانشکده پزشکی دانشگاه علوم پزشکی قم، قم، ایران ۲. گروه جراحی، دانشگاه علوم پزشکی قم، قم، ایران ۳. گروه جراحی ارتوپدی، دانشکده پزشکی، دانشگاه علوم پزشکی بقیه الله، تهران، ایران

## چکیده

**مقدمه و هدف:** کیست‌های غده آدرنال، موارد نادر بالینی غدد فوق کلیوی با علائم و نشانه‌های مختلف هستند. این کیست‌ها به طور تصادفی توسط ارزیابی‌های رادیولوژیک کشف شده و incidentaloma (اینسیدنتالوما) نامیده می‌شوند. اینسیدنتالوما مواردی است که بیمار به علت موارد دیگری تحت تصویربرداری قرار گرفته و در تصویربرداری توده آدرنال کشف می‌شود. در این مقاله، یک بیمار مبتلا به کیست آدرنال معرفی شده است.

**معرفی مورد:** بیمار یک خانم ۳۳ ساله با شکایت درد مداوم شکم که از یک روز قبل از ویزیت شروع شده بود و به مناطق اپی گاستر و هیپوگاستر انتشار داشت. همچنین بیمار به ۳ دوره استفراغ اشاره می‌کرد. سی تی اسکن، یک توده کیستیک مولتی سلولار را در ربع فوقانی سمت چپ شکم با نودل‌های کلسفیه در نزدیکی دم پانکراس تشخیص داده بود، که احتمالاً کیست کاذب پانکراس پیشنهاد شده است. با تشخیص توده آدرنال توسط اولتراسونوگرافی، جراحی انجام شد و علائم، بعد از جراحی برطرف شدند.

**یافته‌ها:** آدرنالکتومی لاپاروسکوپی به عنوان درمان استاندارد طلایی برای کیست‌های آدرنال علامت‌دار تعیین می‌شود. این یک کیست آدرنال بود که با علائم غیر اختصاصی گوارشی همراه بود. تشخیص قبل از عمل توسط CT اسکن و اولتراسوند انجام شد. آدرنالکتومی لاپاروسکوپی بدون عارضه انجام شد. بررسی پاتولوژیک یک کیست آدرنال را نشان داد. با این حال، برای مدیریت یک کیست آدرنال، آدنوکارسینوما و کیستیک فتوکروموسیتوما باید قبل از عمل جراحی رد شوند.

**نتیجه‌گیری:** اگرچه شیوع کیست‌های آدرنال نادر است، اما در صورتی که آنها بزرگ (سایز > ۴)، علامت‌دار، عملکردی و بالقوه بدخیم باشند، مداخله لازم است. مدیریت لاپاروسکوپی این کیست‌ها به صورت دکورتیکاسیون / اگزیسیون، ایمن، مؤثر، با حداقل تهاجم، حداقل از دست دادن خون و مدت زمان بستری کوتاه‌تر است.

**کلیدواژه‌ها:** کیست آدرنال، لاپاروسکوپی، آدرنالکتومی

\*نویسنده مسئول: گروه جراحی، دانشکده پزشکی، دانشگاه علوم پزشکی قم، قم، ایران

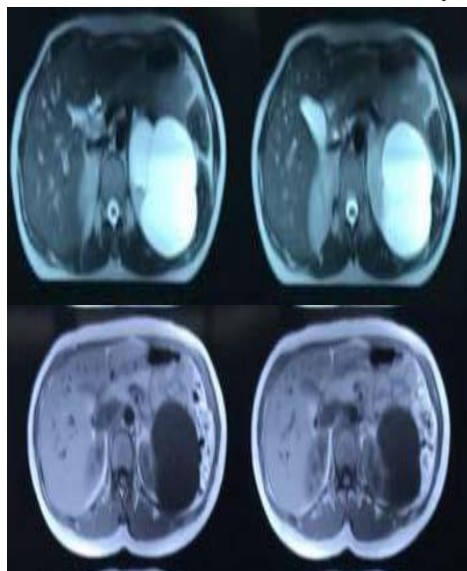
نمبر: ۰۲۵۵۷۷۰۶۴۷۰

تلفن: ۰۹۱۹۵۹۵۲۸۵۷

ایمیل: ahmadkachoie478@gmail.com

WBC: 5200  
 Hb: 12.7  
 Plt: 268000  
 INR: 1.1  
 PTT: 36  
 Na: 136 mmol/dl  
 K: 4.1 mmol/dl  
 FBS: 90  
 ESR: 67  
 CRP: 130  
 Blood urine nitrogen (BUN): 28 mg/dl  
 Cr: 0.87 mg/dl  
 Urine analysis: Unremarkable  
 Urine culture: Negative  
 Urine24h: (volume: 750, creatinine: 14mg/dl,  
 Metanephrines: 80mg/dl, Normetanephrines:  
 131mg/dl)  
 Dexamethasone suppression test (DST): 0.6  
 DHEA sulfate (DHEA-S): 122.9  
 Hydatid antibody: Negative

توده‌ای با سپتوم همراه با دیواره ضخیم در بالای کلیه چپ و غده فوق کلیه با قطر ۱۵۰\*۱۱۰ میلی‌متر یافت شد. یک توده مولتی سیستیک در CT-scan مشاهده شد (شکل ۱). گره‌های کلسفیه نزدیک دم پانکراس در ربع بالا و سمت چپ شکم وجود داشت که تشخیص احتمالی کیست کاذب پانکراس را مطرح می‌نمود.



شکل ۱. کیست ساده آدرنال در سی تی اسکن

با توجه به آزمایشات آزمایشگاهی و ویژگی‌های مکرر، بیمار با تشخیص احتمالی توده آدرنال تحت جراحی قرار گرفت. پس از بیهوشی عمومی، بر اساس روش پیش فرض و توسط دستگاه

## مقدمه

کیست‌های غده آدرنال معمولاً در زنان بین ۴۰ تا ۶۰ ساله با علائم و نشانه‌های مختلف یافت می‌شوند (۱). به طور کلی، این کیست‌ها، ناشایع هستند و ممکن است به عنوان انواع تغییرات بافت از کیست‌های کاذب (سودوسیست) تا کیست‌های نئوپلاستیکی بدخیم بروز یابند (۲). با پیشرفت در روش‌های تشخیصی، کیست‌های آدرنال که به طور تصادفی یافت شده به عنوان incidentaloma (اینسیدنتالوما) نامیده می‌شوند که شیوع کمتر از ۶ درصد دارند (۳). کیست‌های غده فوق کلیوی به پنج گروه تقسیم می‌شوند: کیست‌های ساده یا اندوتلیال، کیست‌های اپی‌تلیال، کیست کاذب یا سودوسیست، کیست‌های پارازیتی و نوع غیر اختصاصی از کیست‌ها (۴). کیست‌های آدرنال دارای یافته‌های غیر اختصاصی رادیولوژیک هستند، بنابراین تشخیص اغلب به صورت تصادفی است (۵). با توجه به نادر بودن کیست‌های آدرنال و میزان شیوع ۰/۰۶۴٪ تا ۱۸٪ در موارد اتوپسی و بروز بدون علامت آن در برخی از بیماران (۶) در این مطالعه، بیماری با کیست آدرنال که با درد شکم ارجاع داده شده‌است، معرفی می‌گردد.

## معرفی مورد

بیمار یک خانم ۳۳ ساله مراجعه‌کننده به بخش اورژانس بیمارستان شهید بهشتی قم و دارای شکایت درد شکم با ارجحیت در ربع فوقانی و چپ بود. درد به مدت یک روز ادامه یافته و به صورت دائمی و با انتشار به نواحی هاپوگاستر و اپی گاستر که شدت آن به تدریج افزایش یافته بود. همچنین بیمار به ۳ مرتبه استفراغ اشاره می‌کرد. وی شکایتی از تب و لرز، یبوست یا اسهال و مشکلات ادراری نداشت. در اولین ویزیت، وی هوشیار، غیر ایکتریک بود و در شرایط عمومی مناسبی قرار داشت. علائم حیاتی ایشان در زیر آمده است:

PR=82/ minutes, RR=16/ minutes, BP=128/85 mmHg, T=37.3<sup>0</sup> C

در معاینات فیزیکی شکم، هیچ‌گونه دیستانسیون و یا تغییر ظاهری وجود نداشت. در حین سمع صداهای شکم، صدا طبیعی و بدون برویی بود. در طول لمس سطحی شکمی، تندرns در ربع فوقانی و چپ بدون ریباند تندرns و گاردینگ یافت شد، اما در لمس عمقی، هیچ توده‌ای وجود نداشت. معاینه سایر اعضاء از جمله سر و گردن، قفسه سینه، گره‌های لنفاوی و اندام‌ها طبیعی بود.

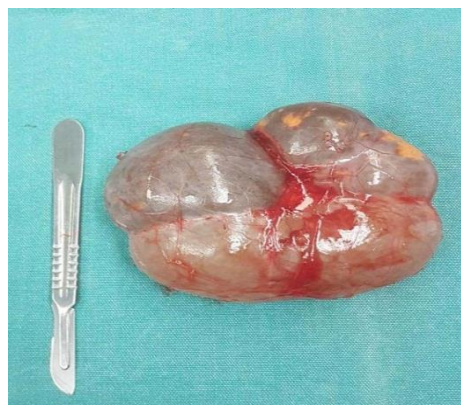نتایج بررسی‌های آزمایشگاهی در زیر ذکر شده است:

۹/۶ سانتی‌متر است (۷)، اما بزرگ‌ترین کیست با اندازه ۵۰ سانتی‌متر، توسط Esquivel و Grabstald گزارش شده‌است (۹).

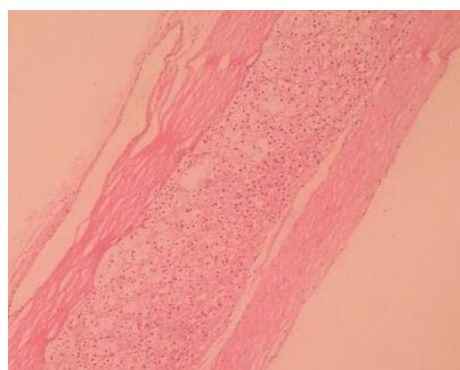
در مورد معرفی‌شده، کیست یک طرفه بوده و اندازه آن ۱۳ سانتی‌متر بود. از دیدگاه بافت‌شناسی، کیست‌های آدرنال به انواع کیست‌های کاذب یا اندوتلیال، کیست‌های بدون عملکرد، کیست‌های خوش‌خیم (آنهايي که تنها زمانی درمان می‌شوند که اندازه بزرگ داشته و یا باعث ایجاد فشار در ساختارهای مدور گردند)، ضایعات تومورهای کیستیک مانند فئوکروموسیتوما، کیست‌های اپی‌تلیال و کیست‌های انگلی که بسیار نادر هستند تقسیم می‌شوند (۹). پاسخ پاتولوژی گزارش‌شده در این مورد از نوع اپی‌تلیالی ساده بود. کیست‌های آدرنال معمولاً بدون علامت هستند. نشانه‌ها، مبهم و غیر اختصاصی هستند که در برخی موارد بروز می‌یابند. سه ویژگی مهم بالینی عبارتند از: درد خفیف در ناحیه آدرنال، علائم گوارشی و توده. علاوه بر این، عفونت، خونریزی داخل سیستیک و فشار خون بالا به عنوان عوارض جانبی کیست‌های آدرنال نشان داده می‌شود. مکانیسم فشار خون بالا در ارتباط با کیست‌های آدرنال ممکن است به علت اثر فشاری آن کیست بر روی شریان کلیوی باشد و آن را استنوتیک کرده که سیستم رنین- آنژیوتانسین آلدسترون (RAAS) را فعال می‌کند (۹، ۱۰).

در مورد گزارش‌شده فعلی، بیمار درد خفیفی در ناحیه اپی گاستر و علائم گوارشی بدون فشار خون بالا داشت. از نظر بررسی‌های پاراکلینیک برای تشخیص کیست آدرنال، مطالعات مختلف اعلام کرده‌اند که سونوگرافی و CT اسکن در این موارد ارزش تشخیصی مناسبی ندارند. به عبارت دیگر، تشخیص کیست‌های آدرنال دشوار است و علائم آن با بسیاری از تشخیص‌های افتراقی مانند تومورهای کلیه، کبد و مجاری صفراوی همپوشانی دارد (۱۱). در سی تی اسکن، یک توده چند لایه کیستیک در ربع بالا چپ شکم مشاهده شد که دارای گره‌های کلسفیه شده در نزدیکی دم پانکراس بود. در بیمار، اولتراسونوگرافی انجام و یک توده سپتوم‌دار با قطر ۱۵۰\*۱۱۰ میلی‌متر و دیوار ضخیم در بالای کلیه چپ و غده فوق کلیه، نزدیک به طحال دیده می‌شد. علل و عوامل کیست آدرنال ناشناخته است و تاکنون، عقاید مختلفی وجود داشته است اما معمولاً کیست‌های آدرنال علائم مختلف و رفتار بالینی را نشان می‌دهند. اکثر این کیست‌ها خوش‌خیم هستند و عملکردهای

Drager و آماده‌سازی‌های جراحی، شکم در معرض قرار گرفت. در طول جراحی، یک توده بزرگ در پشت دم پانکراس تشخیص داده شد (شکل ۲). توده، کیستیک بوده و بعد از آماده شدن جهت بررسی‌های بیشتر به بخش پاتولوژی فرستاده شد. مطالعات پاتولوژیک بر روی نمونه نشان داد که توده یک کیست اپی‌تلیال ساده آدرنال است (شکل ۳).



شکل ۲. نمای ماکروسکوپی کیست ساده آدرنال پس از جراحی



شکل ۳. نمای آسیب شناسی کیست ساده آدرنال

### یافته‌ها

کیست‌های آدرنال بسیار نادر هستند و شیوع آنها به ترتیب ۰/۰۶۴ تا ۰/۱۸٪ به علت نمونه‌های اتوپسی و ۵ تا ۶٪ در کلینیک گزارش شده‌است (۱). با این وجود، با استفاده پیشرونده از سونوگرافی، CT scan و MRI، بیشتر این کیست‌ها به طور تصادفی کشف می‌شوند (۷) که مورد تعیین‌شده در این گزارش نیز این چنین است. این کیست‌ها ممکن است در هر سنی رخ دهند، اما اغلب در دهه‌های سوم تا چهارم زندگی با شیوع بیشتر در زنان رخ می‌دهد (۸). مورد این مطالعه، یک زن ۳۲ ساله با کیست آدرنال بود. این کیست‌ها معمولاً یک طرفه هستند و اندازه آن حدود ۵ تا ۱۰ سانتی‌متر است. اندازه متوسط حدود

<sup>1</sup> Renin-Angiotensin-Aldosterone system

### نتیجه گیری

در مجموع، مطالعه حاضر در مورد کیست آدرنال همراه با علائم غیر اختصاصی گوارشی بود. تشخیص قبل از جراحی توسط CT اسکن، اولتراسونوگرافی و آدرنالکتومی لاپاراسکوپی بدون هیچ عارضه‌ای انجام شد. با این حال، برای مدیریت کیست آدرنال، امکان کارسینوم آدرنال و فتوکروموسیتوم کیستیک قبل از جراحی باید در نظر گرفته شود. مدیریت لاپاروسکوپی این کیست‌ها به صورت دکورتیکاسیون/اگزسیون، ایمن، مؤثر، با حداقل تهاجم، حداقل از دست دادن خون و مدت زمان بستری کوتاه‌تر است.

### تشکر و قدردانی

بدینوسیله از تمامی همکاران و پرسنل اتاق عمل، بخش جراحی بیمارستان شهید بهشتی قم و خانم مژده واعظزاده تشکر و قدردانی می‌شود.

### تعارض منافع

هیچ تعارض منافی بین نویسندگان وجود نداشت.

### References

- Atim T, Mukhtar A. Giant adrenal cyst in a young female patient: a case report. *African Journal of Urology*. 2016 3;22(2):83-5.
- Pogorzelski R, Toutouchi S, Krajewska E, Fiszer P, Pachucki J, et al. Laparoscopic treatment of adrenal cysts—own research and literature review. *Endokrynologia Polska*. 2015; 66(5):469-72.
- Pradeep P, Mishra AK, Aggarwal V, Bhargav P, Gupta SK, Agarwal A. Adrenal cysts: an institutional experience. *World Journal of Surgery*. 2006;30(10):1817-20.
- Wedmid A, Palese M. Diagnosis and treatment of the adrenal cyst. *Current Urology Reports*. 2010 1;11(1):44-50.
- Chou YC, Lin CW, Wei CK, Tseng JE, Tseng KC. Laparoscopic management of a giant adrenal cyst. *Tzu Chi Medical Journal*. 2013 1;25(3):179-81.
- Furihata M, Iida Y, Furihata T, Ito E. A giant lymphatic cyst of the adrenal gland: report of a rare case and review of the literature. *International Surgery*. 2015;100(1):2-8.

اندوکراین ندارند (۹). در بیمار بررسی شده، بیمار با کیست آدرنال با درد شکمی به خصوص در ناحیه فوقانی سمت چپ و علائم گوارشی ارائه شد. گرچه یک توده کیستیک چند حفره‌ای در قسمت بالای سمت چپ شکم با گره‌های کلسیفیه در نزدیکی دم پانکراس در CT اسکن گزارش شده بود. با توجه به دشواری تشخیص کیست‌های آدرنال از توده‌های پانکراس، کبد و مجرای صفراوی، نیاز به روش‌های دقیق‌تر تشخیصی مانند MRI درک شده‌است. بحث در مورد چگونگی مدیریت این کیست‌ها، اگر آنها کوچک، بدون علامت یا غیر فعال باشند، می‌تواند به صورت بالینی و بدون مداخله مورد پیگیری قرار گیرند و اگر بیش از ۴ سانتیمتر، علامت‌دار یا عملکردی باشند یا اگر بدخیم باشند، نیاز به بررسی از طریق جراحی دارند (۱۲). برای اطمینان، رزکسیون کامل روش فعلی برای درمان و آدرنالکتومی لاپاروسکوپی اگر در دسترس باشد، استاندارد طلایی است. درناژ از طریق پوست در صورتی که در تشخیص تردیدی نباشد، یک روش جایگزین شناخته شده‌است. آدرنالکتومی توسط جراحی باز، روشی دیگر برای زمانی است که تشخیص قطعی قبل از جراحی وجود دارد یا اندازه کیست بسیار بزرگ است. با این حال انتخاب روش جراحی، بیشتر به نظر جراح بستگی دارد.

- Neri LM, Nance FC. Management of adrenal cysts. *The American Surgeon*. 1999 1;65(2):151
- Favorito LA, Lott FM, Cavalcante AG. Traumatic rupture of adrenal pseudocyst leading to massive hemorrhage in retroperitoneum. *International Brazilian Journal Urology*. 2004;35-6.
- Cavallaro G, Crocetti D, Paliotta A, De Gori A, Tarallo MR, Letizia C, et al. Cystic adrenal lesions: clinical and surgical management. The experience of a referral centre. *International Journal of Surgery*. 2015 1;13:23-6.
- Tanuma Y, Kimura M, Sakai S. Adrenal cyst: a review of the Japanese literature and report of a case. *International Journal of Urology*. 2001;8(9):500-3.
- Basile G, Buffone A, Ciccirella G, di Mari P, Cirino E. Hemorrhagic adrenal pseudocyst: case report. *Annali Italiani Di Chirurgia*. 2004;75(4):487.
- Castillo OA, Litvak JP, Kerkebe M, Urena RD. Laparoscopic management of symptomatic and large adrenal cysts. *The Journal of Urology*. 2005;173(3):915-7

## Adrenal simple cyst in a young female patient: A case report

Received: 13 Mar 2020

Accepted: 2 Jun 2020

Enayatollah Noori<sup>1</sup>, Ahmad Kachoei<sup>2\*</sup>, Mohsen Eshraghi<sup>2</sup>, Mohammadmahdi Shater<sup>3</sup>, Shima Rahimi<sup>1</sup>

1. Student Research Committee of Qom University of Medical Sciences, Qom, Iran 2. Department of Surgery, Faculty of Medicine, Qom University of Medical Sciences, Qom, Iran 3. Department of Orthopedic Surgery, Baqiyatollah University of Medical Sciences, Tehran, Iran

### Abstract

**Introduction:** Adrenal gland cysts with variable symptoms are rare cases of over-kidney clinical conditions. Adrenal cysts are accidentally identified, which is referred to as incidentaloma. Adrenal cysts are non-specific and show in radiological findings and Detection of these cysts is usually random. In this article, a patient with a simple adrenal cyst has been introduced.

**Case presentation:** The patient is a 33-year-old woman with a severe abdominal complaint, especially in the upper and lower abdomen, which began one day before the visit. The patient also mentioned three vomiting episodes. CT scan of a multicellular cystic mass in the upper left abdomen was observed with calcified nodules near the pancreatic tail, which, according to the radiologist, suggested a possible false cysts of the pancreas. Through the diagnosis of adrenal mass, surgery was performed and symptoms were resolved after surgery.

**Results:** Undoubtedly, the current elimination of the mass of the current treatment and the laparoscopic adrenalectomy, if available, is the golden standard. This was a simple adrenal cyst, which was associated with non-specific digestive symptoms. Preoperative diagnosis was performed by CT and ultrasound. A laparoscopic adrenalectomy was performed without complications. Pathology was a simple adrenal cyst. However, when managing an adrenal cyst, adrenocarcinoma and cystic pheochromocytoma should be considered before surgery

**Conclusion:** Although the prevalence of adrenal cysts is rare, intervention is necessary if they are large (size>4), symptomatic, functional, and potentially malignant. Laparoscopic management of these cysts in the form of decoration / extension, safe, effective, with minimal invasion, minimal blood loss and shorter hospital stay.

**Keywords:** Simple cyst, Laparoscopy, Adrenalectomy

\*Corresponding Author: Department of Surgery, Faculty of Medicine, Qom University of Medical Sciences, Qom, Iran

Email: ahmadkachoei478@gmail.com

Tel: +989195952857

Fax: +982537706470