

مقاله پژوهشی

بررسی هیستوپاتولوژیکی اثر حفاظتی آل- کارنیتین بر بافت بیضه موش‌های تیمار شده با سایمتیدین

مینا کیانی^{۱*}، پریا پرتو^۲

^۱ کارشناس ارشد بافت شناسی و جنین شناسی، گروه زیست‌شناسی، دانشکده‌ی علوم، دانشگاه رازی، کرمانشاه، ایران
^۲ استادیار، گروه زیست‌شناسی، دانشکده‌ی علوم، دانشگاه جامع پرنس جورج، واشنگتن، ایالات متحده‌ی آمریکا

چکیده

مقدمه: سایمتیدین به‌عنوان یک داروی ضد زخم معده، به‌طور گسترده تجویز می‌گردد و دارای اثرات گنادوتوکسیکی می‌باشد. اخیراً، آل- کارنیتین درمانی می‌تواند در درمان ناباروری در مردان و بهبود پارامترهای اسپرم نقش داشته باشد. هدف از مطالعه حاضر بررسی اثر حفاظتی آل- کارنیتین در بهبود اثرات گنادوتوکسیکی سایمتیدین در موش می‌باشد.

روش کار: ۲۰ موش سفید نژاد NMRI به‌طور تصادفی به چهار گروه تقسیم شدند (هر گروه شامل ۵ حیوان)، گروه کنترل سالین نرمال دریافت کرد، برای گروه تیمار ۱، ۱۰۰ mg/kg سایمتیدین، گروه تیمار ۲، ۱۰۰ mg/kg آل- کارنیتین، گروه تیمار ۳، ۱۰۰ mg/kg آل- کارنیتین هم‌زمان با ۱۰۰ mg/kg سایمتیدین تجویز شد. همه جانوران به‌صورت درون صفاقی و ۱۵ روز تیمار شدند. پس از تیمار، حیوانات وزن شدند. بیضه‌ها خارج شده و اندام وزن شد. بیضه‌ها در محلول فرمالین ۱۰ درصد برای مطالعات بافتی ثابت شد، در پایان نمونه‌ها با هماتوکسیلین-ئوزین رنگ آمیزی شدند. سپس، نتایج به‌صورت میانگین با استفاده از نرم‌افزار SPSS-21 و آزمون t بررسی شد.

یافته‌ها: وزن بیضه، قطر لومن، قطر اپیتلیوم زایا، تعداد سلول‌های اسپرماتوژنی در گروه سایمتیدین نسبت به گروه کنترل کاهش معنی‌داری نشان دادند ($P \leq 0.05$). در استفاده هم‌زمان آل- کارنیتین با سایمتیدین، وزن بیضه، تعداد اسپرماتوزوآ و اسپرماتید نسبت به گروه سایمتیدین افزایش معنی‌داری نشان دادند ($P \leq 0.05$).

نتیجه‌گیری: آل- کارنیتین، سبب بهبود روند اسپرماتوژنز در موش‌های تحت درمان با سایمتیدین می‌شود.

کلید واژه‌ها: بیضه، آل- کارنیتین، سایمتیدین، اسپرماتوژنز، موش

اطلاعات مقاله

دریافت: ۱۳۹۶/۰۷/۰۳

پذیرش: ۱۳۹۶/۰۹/۲۲

*مؤلف مسئول

مینا کیانی

ایران، کرمانشاه، دانشگاه رازی،
دانشکده‌ی علوم، گروه
زیست‌شناسی.

تلفن: ۰۸۱ ۳۳۴۲۳۳۶۰

پست الکترونیک:

minakiani335@gmail.com

Histopathological study on the protective effect of L-carnitine on testicular tissue in cimetidine-treated mice

Mina Kiani^{1*}, Paria Parto²

¹ MSc in Histology & Embryology, Department of Biology, School of sciences, Razi University, Kermanshah, Iran

² Assistant Professor, Department of Biology, Faculty of sciences, Prince George's Community College, Washington, USA

Abstract

Introduction: Cimetidine (Tagamet) is an extensively prescribed for ulcers and is a known testicular toxicant. Recently L-carnitine therapy can be effective in the treatment of men infertility and improvement in the sperm parameter. The purpose of this study is to investigate the gonadotoxic of Cimetidine and L-carnitine protective effects on male mice.

Methods: 20 White mice of NMRI race were randomly divided into four Groups (each group included 5 animals) Control group received Normal Saline, experimental group 1, received 100 mg/kg Cimetidine, experimental group 2, received 100 mg/kg L- Carnitine, experimental group 3, received 100 mg/kg L- Carnitine and 100 mg/kg Cimetidine Simultaneously. All animals animal were treated by intra peritoneal injection Peritoneum for 15 days. After treatment, the animals were weighed. All the testes were removed and weighed. The Removed testis and the Organ weighed. The left testes were fixed in formalin 10% Solution for Histological examination. Finally, prepared sections were stained with Hematoxylin and Eosin Then results were Analyzed using SPSS-21 software and T- Test.

Results: In the study testis weight, spermatogenic cells count and diameter of epithelium in the Cimetidine group Compared to the control group and showed a significant decrease ($P \leq 0.05$). In concurrent use L-carnitine whit cimetidine, testicular weight, spermatozoa and spermatid showed a significant increase in cimetidine group ($P \leq 0.05$). The Simultaneous use of L-carnitine with Cimetidine, Testis Weight, Cells count of Spermatid and spermatozoa, Compared to the Ciprofloxacin group showed a significant increase ($P \leq 0.05$).

Conclusion: It is concluded that intra peritoneal administration of L-carnitine can cause an improvement in spermatogenesis in Cimetidine treated adult mice.

Keywords: Testis, L-Carnitine, Cimetidine, Spermatogenesis, Adult mice

Article Info

Received: Sep. 25, 2017
Accepted: Dec. 13, 2017

*Corresponding Author:

Mina Kiani

Department of Biology,
School of sciences, Razi
University, Kermanshah,
Iran

Tel: +988133423360

Email:
minakiani335@gmail.com

Vancouver referencing:

Kiani M, Parto P. Histopathological study on the protective effect of L-carnitine on testicular tissue in cimetidine-treated mice. *Journal of Jiroft University of Medical Sciences* 2017; 3(3): 183-192.

مقدمه

بیماری‌های دستگاه گوارش به‌ویژه زخم پپتیک از رایج‌ترین بیماری‌های عصر حاضر به شمار می‌آیند به طوری که ۱۰ درصد افراد در مقطعی از زندگی خود به آن مبتلا می‌شوند. سایمتیدین یکی از پرمصرف‌ترین داروهای گوارشی است که از سوی پزشکان خانواده برای بیماران تجویز می‌گردد. سایمتیدین به‌طور گسترده در انسان استفاده می‌شود این دارو که در درمان اولسرهاستریک به کار می‌رود ممکن است برای مدت طولانی توسط فرد استفاده شود (۲،۱). سایمتیدین با نام تجاری تاگامت برای درمان زخم معده مصرف بالینی دارد. این دارو در کبد تحت تأثیر آنزیم‌های سیتوکروم p450 متابولیز شده و موجب مهار فعالیت آنزیم‌های سیتوکروم p450 می‌شود (۳). علیرغم استفاده وسیع از این دارو هنوز اثرات جانبی آن بر دستگاه‌های بدن تحت بررسی می‌باشد در این سری از آزمایش‌ها تعداد اسپرم در مردان ۱۸ تا ۵۰ ساله که به مدت ۶ هفته سایمتیدین مصرف کرده‌اند توسط وان تیل در سال ۱۹۸۷ مورد مطالعه قرار گرفت که تعداد اسپرم‌ها به‌طور قابل ملاحظه‌ای کاهش یافت (۴). بر اساس مطالعات قبلی مصرف سایمتیدین می‌تواند موجب تغییراتی در تعداد و حرکت اسپرم شود که با قطع مصرف سایمتیدین این پارامترها به حالت طبیعی برمی‌گردد. همچنین علاوه بر کاهش تعداد اسپرم، ناتوانی جنسی، بزرگ شدن پستان و کاهش میل جنسی هم در اثر مصرف طولانی‌مدت این دارو گزارش شده است (۵). سایمتیدین با جلوگیری از اسپرماتوزنیز باعث الیگو اسپرمی نیز می‌شود (۶). تقریباً از اوایل دهه ۹۰ تحقیقات متعدد در مورد تأثیر آل- کارنیتین بر ناباروری با علت ناشناخته (ایدیوپاتیک) مردان انجام شده است. در سال‌های اخیر از آل- کارنیتین و مشتقات آن (استیل آل- کارنیتین، پروپیونیل آل- کارنیتین و ...) به‌منظور درمان ناباروری در مردان استفاده شده است. به‌علاوه چندین مطالعه به بررسی تأثیر آل- کارنیتین بر روی انسان پرداخته‌اند

(۸،۷). آل- کارنیتین آزاد (B) - هیدروکسیل-N-y- تری متیل بوتیریک اسید، ماده‌ای با قطبیت بالا، محلول در آب و دارای وزن مولکولی ۱۶۲ می‌باشد (۹). آل- کارنیتین با فراهم کردن یک سیستم عبوری برای اسیدهای چرب آزاد و مشتقات اسیل- کوآنزیم A در میتوکندری، نقش کلیدی در بتا اکسیداسیون اسیدهای چرب با زنجیره بلند و در نهایت تعادل انرژی دارد (۱۰). آل- کارنیتین با تأمین انرژی مورد نیاز اسپرم، تأثیر مثبت بر روند تحرک و بلوغ اسپرم، نقش اساسی در متابولیسم اسپرم ایفا می‌کند (۱۱). با توجه به افزایش روزافزون بیماری‌های گوارشی و به دنبال آن گسترش تجویز داروهای درمان‌کننده آن‌ها از جمله سایمتیدین در این مطالعه بر آن شدید اثر محافظتی آل- کارنیتین به‌عنوان یک آنتی اکسیدانت قوی و محافظت‌کننده غشا اسپرم در برابر رادیکال‌های آزاد اکسیژن (۱۲) را بر بیضه موش‌های تحت درمان با سایمتیدین را بررسی کنیم.

روش کار

داروها و مواد شیمیایی: در این مطالعه ۱۰۰ mg/kg سایمتیدین (سامی ساز - ایران) (۱۳) و مقدار ۱۰۰ mg/kg آل- کارنیتین (سامی ساز - ایران) (۱۴) جهت تیمار موش‌ها و از PBS^۱ به‌عنوان حلال برای داروها استفاده گردید. روش و دوره تزریق: تزریق داروها به‌صورت درون صفاقی و یک‌بار در روز به مدت دو هفته (۱۵ روز) انجام گرفت.

حیوانات مورد آزمایش: در این مطالعه از موش‌های بالغ نر ۶-۸ هفته‌ای، نژاد NMRI (۳۰±۵ گرم) استفاده گردید. حیوانات از مرکز نگهداری حیوانات دانشکده علوم دانشگاه رازی تهیه شد و به‌منظور تطابق با محیط ۲ هفته در قفس‌های خود با دسترسی آزادانه به آب و غذا و شرایط محیطی

۱ - Phosphat-buffered saline

(Olampus, Japan) و با درشت‌نمایی $\times 400$ مورد مطالعه قرار گرفتند.

ارزیابی هیستومورفومتری: قطر لوله‌های اسپرم‌ساز، قطر لومن لوله‌های اسپرم‌ساز و ضخامت اپیتلیوم زایشی با استفاده از میکروسکوپ نوری با بزرگنمایی $\times 160$ انجام شد. برای این منظور با دوربین "Dino Capture; Korea" تصاویر از مقاطع بافتی تهیه گردید. به این ترتیب پارامترهای مورد نظر در لوله‌های منی ساز گرد یا نزدیک به گرد در هر بیضه اندازه‌گیری شدند، برای دقیق بودن اندازه‌گیری‌ها، قطرهای متقاطع در مقاطع بافتی به‌طور تصادفی انتخاب شدند و میانگین قطر بزرگ و کوچک هر لوله منی ساز محاسبه گردید. در پایان میانگین اندازه این پارامترها در هر بیضه و سپس در کل بیضه‌های هر گروه محاسبه و مورد مقایسه قرار گرفت. همچنین تعداد سلول‌های ژرمینال، تعداد اسپرماتوگونی، اسپرماتوسیت اولیه، اسپرماتید گرد، سرتولی و اسپرماتید دراز، در هر لام در ۲۰ میدان دید مختلف با میکروسکوپ نوری شمارش شدند و نتایج به دست آمده ثبت گردید.

بررسی آماری: نتایج به دست آمده بر اساس برنامه آماری SPSS-21 مورد بررسی قرار گرفت. به‌منظور تجزیه و تحلیل آماری نتایج و مقایسه‌ی بین گروه‌ها به‌صورت جفت، از آزمون t استفاده شد. داده‌ها به‌صورت میانگین و انحراف معیار استاندارد ($\text{means} \pm \text{SD}$) بیان گردید. ($p \leq 0.05$) مرز استنتاج آماری برای بررسی اختلاف معنی‌دار میانگین بین گروه‌های تجربی و کنترل بود.

یافته‌ها

در مطالعه بافت‌شناسی، در گروه کنترل اسپرماتوزن فعال در لوله‌های سمی نیفرس در مراحل مختلف همراه با اسپرم‌های بالغ یا در حال بلوغ مشاهده شد. در این لوله‌ها اپیتلیوم ژرمینال از ضخامت قابل توجهی برخوردار بود و انواع سلول‌های زیبا شامل اسپرماتوگونی، اسپرماتوسیت اولیه، اسپرماتیدهای جوان گرد و اسپرماتوزوئیدها و همچنین

استاندارد نگهداری شدند. پروتکل این تحقیق بر اساس قوانین بین‌المللی حمایت از حیوانات (SPCA) که در سال ۲۰۰۶ در آمریکا تنظیم و در کمیته اخلاق دانشگاه رازی به تصویب رسیده انجام شد.

گروه‌های آزمایشی: در این مطالعه ۲۰ سر موش بالغ نر (حجم نمونه با استفاده از نرم‌افزار G-Power تخمین زده شد) با مشخصات ذکر شده وارد مطالعه شدند. کلیه موش‌ها به‌دقت با ترازوی دیجیتال (sartarius - آلمان) با دقت ۰.۱ گرم ۰/۰ گرم ترازوی دیجیتال وزن شدند تا همگی در محدوده وزنی ذکر شده باشند. سپس موش‌ها به‌طور کاملاً تصادفی (بر اساس شماره دهی) به ۴ گروه (هر گروه شامل ۵ حیوان) تقسیم شدند:

گروه کنترل: نرمال سالین دریافت کردند. گروه آزمایشی اول میزان ۱۰۰ mg/kg سایمتیدین دریافت کردند. گروه آزمایشی دوم میزان ۱۰۰ mg/kg آل-کارنیتین دریافت کردند. گروه آزمایشی سوم میزان ۱۰۰ mg/kg سایمتیدین به همراه ۱۰۰ mg/kg آل-کارنیتین دریافت کردند.

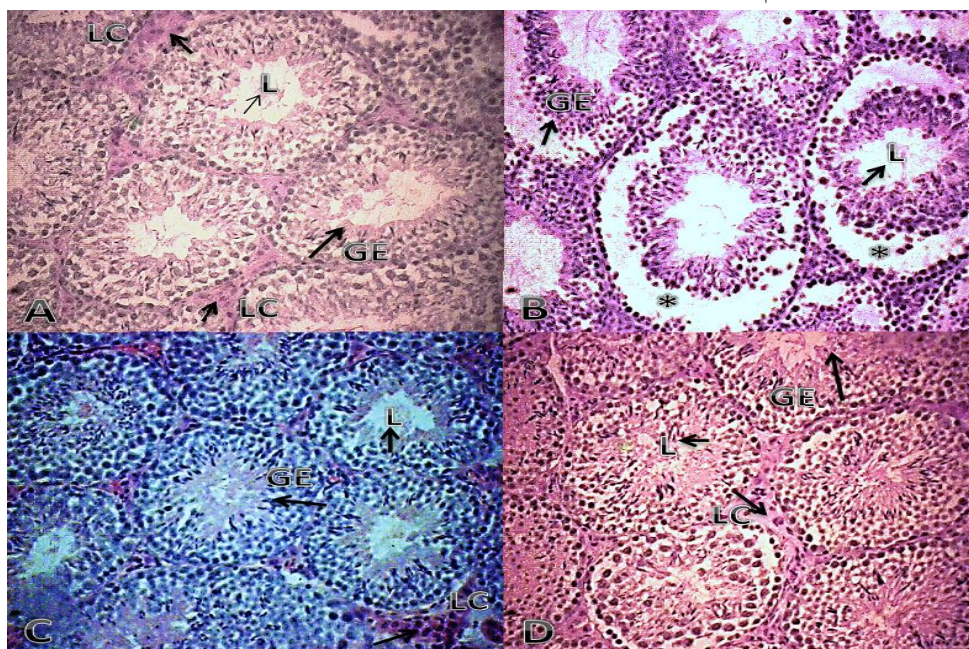
آماده‌سازی نمونه جهت بررسی بافت بیضه: ۱۵ روز پس از شروع درمان، همه حیوانات به‌طریقه جابجایی نخاع، کشته و بیضه آن‌ها از حفره شکم خارج شد. بیضه راست و چپ توسط ترازوی دیجیتال با دقت ۰.۱ گرم وزن شدند. به‌منظور ثبوت بافتی، بیضه چپ به داخل محلول فیکساتیو فرمالدئید بافری ۱۰ درصد به مدت ۷۲ ساعت در دمای اتاق غوطه‌ور شدند. پس از گذشت سه روز از ثابت نمودن و اطمینان از ثبوت بافتی بیضه‌ها، برای قالب‌گیری از اتانول با درجات صعودی، گزین و پارافین مذاب استفاده شد. به‌منظور مطالعه با میکروسکوپ نوری، با استفاده از دستگاه میکروتوم دوار (Leitz, Germany) مقاطعی به ضخامت ۵ μ تهیه شد. از هر بیضه ۵ تا ۸ اسلاید تهیه شد و با روش هماتوکسیلین و ائوزین رنگ‌آمیزی و با میکروسکوپ نوری

بودند. برخی لوله‌ها بندرت دارای اسپرماتید هم بودند (شکل B-1).

در گروهی که آل-کارنیتین دریافت کرده بودند تغییرات ریخت‌شناسی خاصی در مقایسه با گروه کنترل مشاهده نشد (شکل C-1). در گروهی که آل-کارنیتین و سایمتیدین به صورت ترکیبی استفاده شد لوله‌ها دارای انواع متنوع سلول‌های زایا بودند و قطر ضخامت اپیتلیوم ژرمینال در مقایسه با گروه سایمتیدین بهبود داشت هر چند هنوز بی‌نظمی و واکوئل شدن در ضخامت اپیتلیوم برخی لوله‌ها دیده می‌شد. در اغلب لوله‌ها اسپرماتوژنز فعال دیده می‌شد هر چند که هنوز برخی از آن‌ها فعال نشده بودند (شکل D-1).

سلول‌های سرتولی مشاهده شدند. در بافت بینابینی، بافت همبندی سست همراه با عروق خونی، اعصاب، سلول‌های بافت همبندی و همچنین سلول‌های اسیدوفیل لیدینگ به صورت تکی و یا تجمعات سلولی با هسته گرد قابل مشاهده بودند (شکل A-1).

در گروه تحت درمان با سایمتیدین، تخریب اسپرماتوژنز به وضوح قابل مشاهده است. در اغلب لوله‌ها تعداد زیادی از سلول‌های زایا از بین رفته بودند و ضخامت اپیتلیوم ژرمینال به طور معنی‌داری طور معنی‌داری کاهش داشت ($p \leq 0.05$). در ضخامت اپیتلیوم ژرمینال واکوئل‌ها مشهود بودند. تعداد زیادی از لوله‌ها فاقد اسپرماتید گرد و اسپرماتوزوا بودند. عمده لوله‌ها دارای اسپرماتوگونی و تعدادی کم اسپرماتوسیت اولیه



شکل ۱: بافت بیضه موش بالغ در گروه‌های مختلف بیمار شده با سایمتیدین (۱۰۰ mg/kg)

زایا در قاعده، بی‌نظمی و ایجاد واکوئل در ضخامت اپیتلیوم زایا، اسپرماتوژنز غیرفعال در بسیاری از لوله‌ها در گروه سایمتیدین. (C) روند طبیعی اسپرماتوژنز در لوله‌ها در گروه آل-کارنیتین. (D) ترمیم نسبی اپیتلیوم و اسپرماتوژنز، هر چند

وال - کارنیتین (۱۰۰ mg/kg)، (برش‌های ۵ میکرومتری، رنگ آمیزی هماتوکسیلین - اتوزین $\times 400$). (A) اسپرماتوژنز فعال در لوله‌ها، آرایش بافتی منظم در اپیتلیوم زایا در گروه کنترل. (B) از بین رفتن تعداد زیادی از سلول‌های

مشاهده شد ($p \leq 0.05$). در گروه ترکیبی آل - کارنیتین قطر لوله منی ساز را در مقایسه با گروه سایمتیدین افزایش داشت اما افزایش معنی دار نبود ($p \geq 0.05$). در مورد قطر لومن لوله منی ساز، سایمتیدین باعث کاهش معنی داری در مقایسه با گروه کنترل شد ($p \leq 0.05$). در گروه ترکیبی آل - کارنیتین باعث کاهش قطر لومن لوله منی ساز در مقایسه با گروه سایمتیدین شد هرچند این کاهش معنی دار نبود (جدول ۱). قطر اپیتلیوم زایا در گروه سایمتیدین کاهش معنی داری در مقایسه با گروه کنترل داشت ($p \leq 0.05$). در گروه ترکیبی آل - کارنیتین باعث افزایش قطر اپیتلیوم زایا در مقایسه با گروه سایمتیدین شده هر چند این افزایش معنی دار نبود. هرچند این کاهش معنی دار نبود ($p \geq 0.05$) (جدول ۱).

در برخی لوله‌ها واکوئله شدن و اسپرماتوژنز غیرفعال هنوز دیده می‌شود، افزایش نسبی ارتفاع اپیتلیوم هم دیده می‌شود. میانگین وزن موش‌ها پس از تیمار در گروه، سایمتیدین در مقایسه با گروه کنترل افزایش داشت اما این افزایش معنی دار نبود. در گروه ترکیبی، آل - کارنیتین موجب کاهش وزن معنی داری در موش‌ها شد ($p \leq 0.05$). در مورد میانگین وزن بیضه در گروه سایمتیدین کاهش معنی داری ($p \leq 0.05$) مشاهده شد. در گروه ترکیبی آل - کارنیتین در مقایسه با گروه سایمتیدین وزن بیضه را به‌طور معنی داری افزایش داد ($p \leq 0.05$) (جدول ۱). قطر لوله منی ساز در گروه سایمتیدین نسبت به گروه کنترل افزایش داشت اما افزایش معنی دار نبود ($p \geq 0.05$). در گروه آل - کارنیتین قطر لوله منی ساز در مقایسه با گروه کنترل و گروه سایمتیدین افزایش قابل توجهی

جدول ۱: مقایسه میانگین وزن بدن، وزن بیضه، قطر لوله منی ساز، قطر لومن، قطر اپیتلیوم زایا، در گروه‌های مختلف موش پس از تیمار با سایمتیدین (

100 mg/kg وال - کارنیتین (100 mg/kg).

گروه‌ها	وزن بدن (g)	وزن بیضه (g)	قطر لوله منی ساز (um)	قطر لومن (um)	قطر اپیتلیوم زایا (um)
کنترل	30.9 ± 0.26	0.107 ± 0.004	200.56 ± 6.11	94.93 ± 1.02	87.34 ± 0.33
سایمتیدین	32.4 ± 0.28 ^b	0.077 ± 0.002 ^{ab}	205.84 ± 3.52 ^b	70.34 ^a	65.12 ± 0.45 ^{ab}
آل - کارنیتین	28.8 ± 0.44	0.109 ± 0.006	221.92 ± 9.33 ^a	68.31 ^a	89.55 ± 0.82
سایمتیدین - آل - کارنیتین	28.6 ± 0.46 ^c	0.107 ± 0.006 ^c	208.30 ± 3.55	67.49 ± 0.75	69.74 ± 0.46

a: مقایسه سایمتیدین و آل - کارنیتین با کنترل، b: مقایسه سایمتیدین با آل - کارنیتین، ab: مقایسه سایمتیدین با کنترل و آل - کارنیتین c: مقایسه گروه ترکیبی سایمتیدین - آل - کارنیتین با سایمتیدین (مقادیر به صورت $\text{mean} \pm \text{SD}$ می‌باشند) ($P \leq 0.05$) و (T-Test).

و اسپرماتید طولی در مقایسه با گروه سایمتیدین شد ($p \leq 0.05$)، افزایش در سایر سلول‌ها معنی دار نبود (جدول ۲). همچنین در گروه آل - کارنیتین افزایش قابل توجهی در تعداد سلول‌های اسپرماتید گرد مشاهده شد ($p \leq 0.05$) (جدول ۲).

کاهش معنی داری در میانگین تعداد سلول‌های اسپرماتوسیت اولیه، اسپرماتید گرد، اسپرماتید طولی در گروه سایمتیدین مشاهده شد ($p \leq 0.05$). در گروه ترکیبی آل - کارنیتین باعث افزایش معنی دار تعداد سلول‌های اسپرماتید گرد

جدول ۲: مقایسه میانگین تعداد انواع سلول‌های اسپرماتوگونی، اسپرماتوسیت، اسپرماتوزوآ، اسپرماتید در گروه‌های مختلف موش پس از تیمار با سایمتیدین (۱۰۰mg/kg) وال-کارنیتین (۱۰۰mg/kg).

گروه‌ها	اسپرماتوگونی (×۱۰۶)	اسپرماتوسیت (×۱۰۶)	اسپرماتوزوآ (×۱۰۶)	اسپرماتید (×۱۰۶)
کنترل	۶/۷۴ ± ۰/۲۵	۴۸/۳۴ ± ۱/۱۸	۱۰۵/۵۵ ± ۳/۳	۸۳/۶۸ ± ۱/۷۹
سایمتیدین	۵/۸۳ ± ۰/۲۳	۴۲/۲۴ ± ۱/۱۲ ^{ab}	۶۷/۴۸ ± ۱/۶۵ ^{ab}	۷۰/۶۴ ± ۱/۴۵ ^{ab}
آل- کارنیتین	۶/۷۲ ± ۰/۲۳	۴۷/۲۱ ± ۱/۱۷	۱۰۶/۴۲ ± ۳/۴۱	۱۱۲/۵۵ ± ۳/۷۱ ^a
سایمتیدین-آل-کارنیتین	۶/۷۶ ± ۰/۲۷	۴۱/۰۵ ± ۱/۱۰	۷۹/۳۳ ± ۱/۷۷ ^c	۱۰۵/۱۲ ± ۳/۲۶ ^c

a: در مقایسه با کنترل، ab در مقایسه با کنترل و کارنیتین c، مقایسه‌ی گروه ترکیبی سایمتیدین- آل - کارنیتین با سایمتیدین (مقادیر به صورت mean±SD می‌باشد) (P ≤ 0.05) و (T- Test)

اثر آپوپتوز (مرگ سلولی) (۱۹) و در نتیجه پر شدن فضای لومن با سلول‌های مرده از اثرات نامطلوب سایمتیدین بر بیضه می‌باشد (۲۱،۲۰). یکی از دلایل کاهش قطر لومن، در این مطالعه کاهش تعداد سلول‌های اپیتلیوم زایا و در نتیجه کاهش قطر آن و آرایش نامنظم اپیتلیوم در پی آن می‌تواند باشد. احتمالاً عدم کاهش قطر لوله منی ساز برخلاف دیگر مطالعات انجام شده در مطالعه ما آتروفی ناشی از آپوپتوز باشد. نتایج ما کاهش تعداد سلول‌های زایا در نتیجه تجویز سایمتیدین را نشان داد. Wang و همکارانش (۱۹۸۲) گزارش کردند که مصرف طولانی مدت سایمتیدین موجب الیگو اسپرمی (کاهش تعداد اسپرم) می‌شود (۲۲). در مطالعه Al- Nailey (۲۰۱۰)، نیز تجویز ۲۵ mg/kg سایمتیدین موجب دژنره شدن لوله‌های منی ساز و واکوئله شدن سلول‌های اسپرماتوگونی و در نتیجه کاهش تعداد سلول‌های اسپرماتوزوآ شد (۲۳). همان‌طور که در بالا ذکر گردید آپوپتوز ناشی از مصرف سایمتیدین (۲۱) و از طرفی اثرات آنتی آندروژنی سایمتیدین و در نتیجه کاهش میزان تولید و ترشح تستوسترون (۲۴،۲۵) می‌تواند سبب کاهش تعداد سلول‌های زایا شود. به نظر می‌رسد اثرات گنادوتوکسیکی سایمتیدین از طریق اتصال سایمتیدین به گیرنده‌های آندروژنی (۱۸) اعمال می‌شود. از طرف دیگر

بحث

در پژوهش حاضر استفاده از ۱۰۰mg/kg از داروی سایمتیدین، اثرات نامطلوبی بر روی ساختار و عملکرد بیضه بر جای گذاشت که در نهایت می‌تواند باروری را تحت تأثیر قرار دهد. نتایج مطالعه ما نشان داد مصرف سایمتیدین سبب کاهش وزن بیضه می‌شود اما تفاوت چندانی در وزن بدن ایجاد نمی‌کند. مطالعه França و همکاران (۲۰۰۰)، نشان داد که تجویز سایمتیدین در دو دوز ۵۰ mg/kg و ۲۵۰ mg/kg برای ۵۹ روز تفاوت معنی‌داری در وزن بدن و وزن بیضه ایجاد نمی‌کند (۱۵). در مطالعه Pineli و همکاران (۱۹۸۷)، نیز تفاوت معنی‌داری در وزن بدن و وزن بیضه مشاهده نشد (۱۶). کاهش وزن بیضه می‌تواند به دلیل کاهش تعداد سلول‌های زایا، مهار روند اسپرماتوزن یا فعالیت آنزیم استروئیدساز (۱۷) و نیز اثرات آنتی آندروژنی (۱۸) سایمتیدین باشد. در مطالعه ما سایمتیدین باعث کاهش قطر لومن در لوله‌های منی ساز و نیز کاهش قطر اپیتلیوم زایا گردید نتایج ما در راستای مطالعات قبلی بود (۱۵ و ۱۹). بر اساس مطالعات قبلی سایمتیدین تغییرات بسیاری در بیضه ایجاد می‌کند: کاهش در قطر لوله منی ساز، نامنظم شدن اپیتلیوم زایا، کاهش سلول‌های زاینده در

کاهش تعداد اسپرماتوزوآ و اسپرماتید را جبران نماید. به نظر می‌رسد آل- کارنیتین انتشار آنزیم‌های سلولی و اکسیژن مصرفی را مهار می‌کند و به این ترتیب قابلیت زنده ماندن سلول را افزایش می‌دهد (۹). نقش آل- کارنیتین در دستگاه تولیدمثل و بنابراین در تولیدمثل با کاهش پراکسیداسیون لیپیدی به اثبات رسیده است. این احتمال وجود دارد که آل- کارنیتین با مداخله اسید آراشیدونیک تشکیل دهنده فسفولیپو و همچنین پروتئین کیناز C باعث کاهش پراکسیداسیون لیپیدی و استرس اکسیداتیو شود (۳۰)، از طرفی آل- کارنیتین، با تأثیر بر کیفیت محیط اپیدیم، منجر به کاهش فاگوسیتوز گامت‌ها شده و بدین وسیله سبب افزایش تعداد اسپرم‌ها می‌شود و مؤید تأثیر آل- کارنیتین بر روند اسپرماتوزنر علاوه بر مرحله بلوغ اسپرم در اپی دیدیم می‌باشد (۷).

نتیجه‌گیری

نتایج این مطالعه نشان داد، داروی سایمتیدین اثرات مخرب بر بافت بیضه دارد؛ بنابراین مصرف هم‌زمان آل- کارنیتین با داروی سایمتیدین می‌تواند در کاهش اثرات گنادو توکسیکی این دارو مؤثر باشد. به این ترتیب پیشنهاد می‌شود در صورت تجویز طولانی‌مدت این دارو، جهت کاهش دادن اثرات نامطلوب و ناباروری احتمالی ناشی از آن، توأمآ با آل- کارنیتین مصرف شود. هرچند بررسی بیشتر برای تأیید این امر در نمونه‌های انسانی نیاز است. در خاتمه باید خاطر نشان کرد، عدم مطابقت احتمالی برخی یافته‌های این مطالعه با سایر مطالعات احتمالاً به دلیل تجویز سطوح مختلف سایمتیدین و آل- کارنیتین، طریقه‌ی مصرف، نوع حیوان مدل آزمایشگاهی و مدت زمان اعمال تیمارها باشد.

تقدیر و تشکر

نتایج این تحقیق بر پایه‌ی بخشی از پایان‌نامه کارشناسی ارشد خانم مینا کیانی دانشجوی دانشگاه رازی کرمانشاه، شماره‌ی ثبت ۲۳۱۸۰۰۶ ارائه شده است. بدین وسیله از

سایمتیدین در کبد تحت تأثیر آنزیم‌های سیتوکروم P450 متابولیز می‌شود. مطالعات نشان داده این ترکیب موجب مهار آنزیم‌های سیتوکروم P450 در کبد می‌گردد؛ در نتیجه باعث عدم فعالیت NADP و سیتوکروم C ردوکتاز می‌شود (۳). مطالعه ما نشان داد مصرف هم‌زمان آل- کارنیتین با داروی سایمتیدین باعث کاهش وزن بدن موش می‌شود. این نتیجه با یافته‌های Amendola و همکارانش (۱۹۹۲) مبنی بر بهبود وزن بدن به دنبال تیمار با استیل- آل- کارنیتین پس از صدمات ناشی از هیپوترمی در تضاد است (۱۴). Hakimi و همکاران (۲۰۱۵)، در مطالعه‌ای کاهش وزن بدن در مردان چاق در اثر تجویز آل- کارنیتین را گزارش کردند (۲۶). در مطالعه ما، آل- کارنیتین توانست کاهش وزن بیضه، ناشی از سایمتیدین را جبران کند و تا مرز گروه کنترل افزایش دهد. در مطالعه Sazegar و همکارانش (۲۰۱۴)، مصرف روزانه ۴۰ mg/kg آل- کارنیتین در موش‌های صحرایی دیابتیک مدل استرپتوزوتوسین کاهش جزئی وزن بدن و البته کاهش معنی‌دار وزن بیضه در موش‌ها را موجب گردید (۲۷). مکمل آل- کارنیتین به افزایش مصرف اسیدهای چرب آزاد، حفظ ذخایر گلیکوژن، افزایش عملکرد ورزشی و افزایش حداکثر اکسیژن مصرفی کمک می‌کند (۲۸) و این می‌تواند دلیل خوبی برای کاهش وزن بدن، ناشی از آل- کارنیتین باشد. از طرفی افزایش تعداد سلول‌های اپیتلیوم و اسپرم می‌تواند دلیل افزایش وزن بیضه باشد. در مطالعه ما، آل- کارنیتین نتوانست بر قطر لوله منی ساز، قطر لومن و همچنین قطر اپیتلیوم زایا تأثیر معنی‌داری داشته باشد. نتایج ما در راستای مطالعات Sazegar و همکارانش (۲۰۱۰)، نبود (۲۷). در مطالعه Zare و همکارانش (۲۰۱۰)، تجویز ۱۰ میلی‌گرم آل- کارنیتین به مدت ۱۴ روز، قطر لوله منی ساز و قطر لومن را به صورت جزئی کاهش داد ولی این کاهش معنی‌دار نبود بنابراین آن‌ها به این نتیجه رسیدند که آل- کارنیتین بر پارامترهای فوق تأثیری ندارد (۲۹). در مطالعه حاضر آل- کارنیتین نتوانست

کارکنان آزمایشگاه بخش بافت شناسی و جنین شناسی که در اجرای این تحقیق ما را یاری کردند قدردانی می کنیم.

References

1. Sawyer D, Conner CS, Scalley R. Cimetidine: adverse reactions and acute toxicity, *American Journal of Health-System Pharmacy*. 1981; 38(2): 188-97.
2. Brimblecombe RW, Leslie GB, Walker TF. Toxicology of Cimetidine. *SAGE Journals Online, Human Toxicology*. 1985; 4(1): 13-25.
3. Pelkonen O, Puurunen J. The effect of cimetidine on in vitro and in vivo microsomal drug metabolism in the rat, *Biochemical Pharmacology*. 1980; 29(22): 3075-80.
4. Van Thiel DH, Gavaler JS, Heyl A, Susen B. An evaluation of the anti-androgen effects associated with H2 antagonist therapy. *Scandinavian Journal of Gastroenterology*. 1987;22(sup136):24-8.
5. Claude K, Lardinois MD, Ernest L, Mazzaferri MD. Cimetidine blocks testosterone synthesis, *Archives Internal medicine*. 1985; 45:920-2.
6. Wang C, Lai CL, Lam KC, Yeung KK. Effect of cimetidine on gonadal function in man. *British Journal of Clinical Pharmacology*. 1982;13(6):791-4.
7. Lenzi A, Lombardo F, Sgrò P, Salacone P, Caponecchia L, Dondero F, et al. Use of carnitine therapy in selected cases of male factor infertility: a double-blind crossover trial. *Fertility and sterility*. 2003;79(2):292-300.
8. Lenzi A, Sgro P, Salacone P, Paoli D, Gilio B, Lombardo F, et al. A placebo-controlled double-blind randomized trial of the use of combined l-carnitine and l-acetyl-carnitine treatment in men with asthenozoospermia. *Fertility and sterility*. 2004;81(6):1578-84.
9. Agarwal A, Said TM. Carnitine and male infertility. *Reproductive BioMedicine Online*;8(4): 376-84.
10. Jeulin C, Lewin LM. Role of free L-carnitine and acetyl-L-carnitine in post-gonadal maturation of mammalian spermatozoa. *Human Reproduction Update*. 1996;2(2):87-102.
11. Matalliotakis I, Koumantaki Y, Evageliou A, Matalliotakis G, Goumenou A, Koumantakis E. L-carnitine levels in the seminal plasma of fertile and infertile men: correlation with sperm quality. *International Journal of Fertility and Women's Medicine*. 2000;45(3):236-40.
12. Solarska K, Lewińska A, Karowicz-Bilińska A, Bartosz G. The antioxidant properties of carnitine in vitro. *Cellular and Molecular Biology Letters*. 2009;15(1):90-7.
13. Nayeri Kaman GD, Kazeroni M. The effect of cimetidine on the sperm motility and the sustainability of its effect. *Iranian Journal Fertility and Sterility*. 2000; 69-76.
14. Amendola R, Coredelli E, Mauro F, Spano M. Effects of L- acetyl carnitine (LAC) on the post-injury recovery of mouse spermatogenesis monitored by flow cytometry. *Andrologia*. 1992;24(3):135-40.
15. França LR, Leal MC, Sasso-Cerri E, Vasconcelos A, Debeljuk L, Russell LD. Cimetidine (Tagamet) is a reproductive toxicant in male rats affecting peritubular cells. *Biology of Reproduction*. 2000;63(5):1403-12.
16. Pinelli P, Trivulzio S, Cocchi D, Faravelli R, Caviezel F, Galmozzi G, et al. Antiprostatic effect of cimetidine in rats. *Inflammation Research*. 1987;22(3):197-201.
17. Chapin RE, Harris MW, Davis BJ, Ward SM, Wilson RE, Mauney MA, et al. The effects of perinatal/juvenile methoxychlor exposure on adult rat nervous, immune, and reproductive system function. *Toxicological Sciences*. 1997;40(1):138-57.
18. Wintiers SJ, Banks JL, Lorlaux DL. Cimetidine is an anti-androgen in the rat. *Gastroenterology*. 1979;76(3): 504-8.
19. Beltrame FL, Yamauti CT, Caneguium BH, Cerri PS, Miraglia SM, Cerri ES. Cimetidine-induced vascular cell apoptosis impairs testicular microvasculature in adult rats. *Histology and Histopathology*. 2012;1343-51.
20. Sasso-Cerri E, Miraglia SM. In situ demonstration of both TUNEL-labeled germ cell and Sertoli cell in the cimetidine-treated rats. *Histology and histopathology*. 2002;17(2):411-8.
21. Sasso-Cerri E, Cerri PS. Morphological evidences indicate that the interference of cimetidine on the peritubular components is responsible for detachment and apoptosis of Sertoli cells. *Reproductive Biology and Endocrinology*. 2008;6(1):18.
22. Wang C, Lai CL, Lam KC, Yeung KK. Effect of cimetidine on gonadal function in man. *British Journal of Clinical Pharmacology*. 1982;13(6):791-4.
23. Al-Nailey K N Ch. Study of the protective effect of *Nigella sativa* against Cimetidine induced reproductive toxicity in male mice. *Al-Qadisiyah Journal of Veterinary Medicine Sciences* . 2010; 9(1):55-65.

24. Parker S, Udani M, Gavaler J, Van Thiel D. Pre-and neonatal exposure to cimetidine but not ranitidine adversely affects adult sexual functioning of male rats. *Neurobehavioral Toxicology and Teratology*. 1984; 6(4):313-8.
25. Baba S, Paul HJ, Janetschek G, Jacobi GH. In vivo studies on the antiandrogenic effects of cimetidine versus cyproterone acetate in rats. *The Prostate*. 1981;2(2):163-74.
26. Hakimi M, Sheikholeslami-Vatani D, Ali-Mohammadi M. Effect of concurrent training with ingested of l-carnitine supplementation on hormonal changes, lipid profile and body composition in obese men. *The Journal of Urmia University of Medical Sciences*. 2015; 26(3):185-93.
27. Sazegar G, Ebrahimi V, Saeedi Boroujeni MJ, Mohammadi S, Salimnezhad R.. Morphometric study of testis tissue and spermatogenesis following carnitine administration rat induced with streptozotocin. *Iranian Journal of Diabetes and Metabolism*. 2014;14 (1):9-14.
28. Stephens FB, Constantin-Teodosiu D, Greenhaff PL. New insights concerning the role of carnitine in the regulation of fuel metabolism in skeletal muscle. *The Journal of Physiology*. 2007;581(2):431-44.
29. Zare Z, Eimani H, Mohammadi M, Mofid M, Dashtnavard H. The Effect of Orally Administered L-carnitine on Testis Tissue, Sperm Parameters and Daily Sperm Production in Adult Mice. *Yakhteh Medical Journal*.2010; 11(4):382-9.
30. Vicari E, Calogero AE. Effects of treatment with carnitines in infertile patients with prostatico-vesiculo-epididymitis. *Human Reproduction*. 2001;16(11):2338-42.