

بررسی میکروسکوپی اثر مسمومیت با مس بر بافت‌های نرم و سخت دهانی موش سوری نر

پذیرش: ۱۳۹۹/۱۱/۰۴

دریافت: ۱۳۹۹/۰۴/۲۱

ایمان فاطمی^۱، زکیه حسن‌شاهی^۲، طاهره اسلام‌نیش^۳، مصطفی صادقی^۴، سمیه سالاری صدیق^۵، الهام حکیمی‌زاده^۶

۱. استادیار، مرکز تحقیقات بیماری‌های عفونی و گرمسیری، دانشگاه علوم پزشکی کرمان، کرمان، ایران؛ ۲. دانشجوی دندانپزشکی، دانشکده دندانپزشکی، دانشگاه علوم پزشکی رفسنجان، رفسنجان، ایران؛ ۳. استادیار پاتولوژی، دانشکده پزشکی، دانشگاه علوم پزشکی رفسنجان، رفسنجان، ایران؛ ۴. استاد، دانشکده دندانپزشکی، دانشگاه علوم پزشکی رفسنجان، رفسنجان، ایران؛ ۵. استادیار پرودنتولوژی، دانشکده دندانپزشکی، دانشگاه علوم پزشکی رفسنجان، رفسنجان، ایران؛ ۶. مرکز تحقیقات فیزیولوژی-فارماکولوژی، پژوهشکده علوم پایه پزشکی، دانشکده پزشکی، دانشگاه علوم پزشکی رفسنجان، رفسنجان، ایران

چکیده

مقدمه و هدف: از آنجا که سولفات مس به‌عنوان کوفاکتور آنزیم‌ها عمل می‌کند، می‌تواند بر روی بافت‌های دهان و دندان اثر بگذارد. بنابراین هدف از این مطالعه تجربی، تعیین میکروسکوپی اثر محلول سولفات مس بر بافت‌های نرم و سخت دهان بود.

روش کار: در این مطالعه تجربی از ۱۴ سر موش صحرایی نر (۲۵۰-۲۰۰ گرم) استفاده شد، موش‌ها به دو گروه کنترل و درمان تقسیم شدند، گروه درمان سولفات مس خوراکی (۲۰۰ mg/kg) به مدت ۸۰ روز دریافت کردند. پس از بیهوشی با اتر و خون‌گیری از قلب، زبان و فک آنها نیز برای بررسی میکروسکوپی جدا شد. آنزیم‌های کبدی سرم خون اندازه‌گیری شدند. نمونه‌های بافتی از نظر میزان التهاب، تعداد عروق خونی در واحد سطح، درصد بافت فیبروتیک، نکروز، زخم مخاطی، آتروفی و هایپرپلازی اپی‌تلیوم سطحی، خونریزی و کلسیفیکاسیون پالپ دندان بررسی شدند. داده‌ها با SPSS نسخه ۲۲ و با استفاده از آزمون تی مستقل مورد تجزیه و تحلیل قرار گرفتند. سطح معنی داری ۰/۰۵ در نظر گرفته شد.

یافته‌ها: آنزیم‌های AST و ALT تفاوت معناداری را در مقایسه با گروه شاهد نشان دادند ($p < 0/001$)؛ اما آنزیم ALP تفاوت معناداری را در مقایسه با گروه شاهد نشان نداد. تعداد عروق خونی در لثه و زبان تفاوت معناداری را نشان داد. التهاب، فیبروتیک شدن، نکروز، زخم مخاطی، خونریزی، آتروفی و هایپرپلازی اپی‌تلیوم سطحی و کلسیفیکاسیون پالپ دندان در هیچ‌کدام از نمونه‌های زبان و فک وجود نداشت.

نتیجه‌گیری: مسمومیت با سولفات مس میزان آنژیوژنز را در بافت‌های دهان و دندان افزایش داد و در به وجود آمدن التهاب، خونریزی، آتروفی یا زخم اپی‌تلیال، نکروز بافت فیبروتیک در مخاط دهان و بافت زبانی و کلسیفیکاسیون پالپ دندان نقشی نداشت.

کلیدواژه‌ها: آنژیوژنز، مس، التهاب

*نویسنده مسئول: استادیار پرودنتولوژی، دانشکده دندانپزشکی، دانشگاه علوم پزشکی رفسنجان، رفسنجان، ایران

نمابر: ۰۳۴۳۴۲۸۰۰۰۸

تلفن: ۰۳۴۳۴۲۸۰۰۳۱

ایمیل: ssalarisedigh@gmail.com

مقدمه

مخاط دهان شامل لثه، بافت پوشش دهنده کام سخت، زبان و مخاطی که سایر نواحی دهان را پوشش می‌دهد، می‌باشد. لثه هسته‌ای مرکزی از بافت همبند است. عروق خونی لثه از شریانچه‌هایی از پریوست سطوح فاسیال و لینگوال استخوان آلوئول، ناحیه کرسست استخوان بین‌دندانی و عروق لیگامان پریودنتال تأمین می‌شوند (۱). زبان، توده‌ای از عضله مختلط است که توسط مخاط پوشیده شده است. سطح تختانی زبان، نرم و دارای مخاط پوشاننده می‌باشد. سطح پشتی زبان نامنظم است که بر روی دو سوم قدامی آن صدها عدد از انواع پایپلا قرار دارد (۲). هر دندان دارای دو قسمت تاج و ریشه است. ریشه در استخوان آلوئول قرار گرفته است. بیشتر دندان از یک ماده کلسیفیه دیگری به نام عاج تشکیل شده که حفره پالپ را احاطه می‌کند (۲).

سمیت سیستمیک عناصر فلزی می‌تواند مشکلاتی در اندام‌های مختلف بدن ایجاد نماید. مس یک عنصر فلزی ضروری برای بدن می‌باشد، ولی وجود بیش از حد مجاز آن باعث مسمومیت سیستمیک و بروز عوارض ناشی از آن می‌شود. اندام‌های اصلی بدن مانند مغز، کبد و کلیه‌ها تحت تأثیر مسمومیت ناشی از مس قرار می‌گیرند. مطالعات آزمایشگاهی، حیوانی و انسانی متعددی جهت بررسی نقش و سمیت مس انجام شده است، ولی تاکنون مطالعه‌ای به بررسی سمیت مس بر روی بافت‌های دهان و دندان نپرداخته است. کبد یکی از اندام‌هایی است که تحت تأثیر مسمومیت با مس قرار می‌گیرد و در مطالعات مختلف جهت تأیید مسمومیت سیستمیک مس به ارزیابی آنزیم‌های کبدی می‌پردازند (۳).

سلامت ساختارهای بدن از جمله بافت‌های دهانی تحت تأثیر جذب عناصر مختلف (مس، آهن، روی، کبالت، ید و ...) به میزان معین می‌باشد. در صورت کمبود یا افزایش بیش از حد، عملکرد این ساختارها دچار اختلال و بیماری می‌شود. ترکیبات فلزی می‌توانند از طریق هوا، آب، خاک و غذا وارد بدن انسان شوند (۴). از جمله این ترکیبات، مس می‌باشد که یک فلز ضروری است و نقش بسیاری در عملکردهای بیولوژیکی ایفا می‌کند. میزان مس موجود در هوا ناچیز و منابع بالقوه مواجهه با مس شامل آب، غذا و آلودگی‌های عمومی می‌باشد. میزان مناسب دریافت روزانه مس در بالغین بین ۰/۹ تا ۲/۲ میلی‌گرم و در کودکان ۰/۶ تا ۰/۸ میلی‌گرم می‌باشد (۳، ۵، ۶). آمار

دقیقی از میزان شیوع مسمومیت فقط با مس یافت نشده است. انتقال مس در سرم به صورت اولیه با باند با آلومین و سپس سروپلاسمین و ترانس‌کوپرین می‌باشد. مس به‌عنوان کوفاکتور برای بسیاری از آنزیم‌ها عمل می‌کند. مس موجود در لیزیل-اکسیداز برای ساخت کلاژن و الاستین که از پروتئین‌های بافت پیوندی هستند، ضروری است و همراه با سروپلاسمین در آنژیوژنز نقش دارد. همچنین بر روی فعالیت آنزیم ماتریکس متالوپروتئیناز که یک آنزیم وابسته به فلز می‌باشد تأثیر می‌گذارد (۷-۱۰).

گاهی به دلیل دریافت بیش از اندازه مس، بدن دچار مسمومیت ناشی از آن می‌شود. در این صورت فرد دچار سردرد، حالت تهوع، کاهش قند خون و افزایش ضربان قلب می‌شود. کبد مخزن اصلی مس در بدن است، مس اضافی در مغز و کبد رسوب کرده، به کلیه‌ها صدمه می‌زند و مانع تولید ادرار می‌شود. طبق نظر سازمان بهداشت جهانی وجود بیش از سه میلی‌گرم مس در لیتر خون، باعث ایجاد علائم گوارشی شامل تهوع، اسهال و استفراغ می‌شود. مصرف مقدار زیادی از نمک‌های مس که بیشتر شامل سولفات مس است، ممکن است باعث نکرور کبدی و مرگ شود. افزایش مس در کودکان عوارضی مانند اختلال در یادگیری خواندن و نوشتن، بیش‌فعالی و مشکلات شنوایی را به دنبال خواهد داشت. این عارضه در جوانان و افراد بزرگسال ممکن است سبب افسردگی، پرخاشگری، عصبانیت، تحریک‌پذیری زیاد، تغییرات شخصیتی و توهم شود (۵).

بیشترین سلول در بافت لثه‌ای، فیبروبلاست و در بافت استخوانی، استئوبلاست می‌باشد که در ساخت کلاژن نقش مهمی دارند. مس برای تولید کلاژن و الاستین یک عنصر ضروری است و با توجه به این نقش حیاتی متعاقباً بر روی تخریب بافت‌های پریودنتال، لیکن پلان دهانی، پوسیدگی‌های سطح ریشه دندان، اسکواموس سل کارسینوما و کاهش استخوان و غضروف تأثیر مهمی دارد (۱۱).

با توجه به اثرات تجمعی و توکسیک مس در بدن و عوارضی چون سردرد، تهوع، کاهش قند خون، پوسیدگی‌های سطح ریشه، اسکواموس سل کارسینوما و کاهش استخوان و غضروف، این مطالعه به بررسی میکروسکوپی اثر محلول خوراکی سولفات مس بر بافت‌های نرم و سخت دهانی موش سوری نر پرداخته است.

روش کار

جهت انجام این مطالعه، از ۱۴ سر موش صحرایی نر، با وزن ۲۵۰-۳۰۰ گرم استفاده شد. موش‌ها از حیوان‌خانه دانشکده پزشکی دانشگاه علوم پزشکی رفسنجان خریداری شدند. حیوانات در قفس، در شرایط استاندارد با دسترسی آزاد به آب و غذا، تحت دمای اتاق ۲۲-۲۴ درجه سانتی‌گراد و سیکل نوری ۱۲ ساعت روشنایی و ۱۲ ساعت تاریکی در حیوان‌خانه دانشکده پزشکی نگهداری شدند. موش‌ها پیش از شروع مطالعه، برای اطمینان از سلامت عمومی توسط دامپزشک معاینه شدند. موش‌ها به طور تصادفی به دو گروه هفت‌تایی تقسیم شدند که شامل گروه اول (گروه شاهد) که هیچ مداخله‌ای در آن انجام نشد و گروه دوم (گروه درمان) که موش‌های این گروه محلول سولفات مس (شرکت سیگما، آمریکا) خوراکی را با دوز ۲۰۰ میلی‌گرم بر کیلوگرم به مدت ۸۰ روز دریافت کردند (۳). سولفات مس در آب آشامیدنی حیوانات حل شد.

جمع‌آوری نمونه

پس از پایان دوره ۸۰ روزه، موش‌ها توسط دی‌اتیل‌اتر (شرکت سیگما، آمریکا) در شرایط استاندارد بیهوش و ابتدا خون‌گیری از قلب آنها انجام شد و نمونه خون‌ها برای جداسازی سرم سانتریفیوژ شدند (۳۰۰۰ دور در دقیقه به مدت ۱۵ دقیقه). سرم‌ها در دمای ۲۰- درجه سانتی‌گراد نگهداری شدند. موش‌ها توسط گیوتین کشته و زبان و فک آنها برای بررسی میکروسکوپی جدا شد و در فرمالین ۱۰٪ با PH هفت فیکس شدند. مرحله کشتن حیوانات توسط گیوتین با رعایت کلیه پروتکل‌ها و روش‌های توصیه‌شده توسط کمیته حمایت و کاربرد علمی از حیوانات انجام شد.

مطالعات بیوشیمیایی

به منظور تأیید رخ‌دادن مسمومیت ناشی از سولفات مس در موش‌ها، نمونه سرم‌ها برای اندازه‌گیری آنزیم‌های کبدی AST^1 ، ALT^2 و ALP^3 استفاده شدند. اندازه‌گیری آنزیم‌های کبدی توسط دستگاه اتوآنالایزر (MindrayBS 400, China) انجام شد. در این روش از تفاوت بین جذب نوری در دو طول

¹ Aspartate Transaminase

² Alanine Aminotransferase

³ Alkaline Phosphatase

موج معین به عنوان معیاری جهت اندازه‌گیری استفاده می‌شود.

مطالعات بافت‌شناسی

جهت تهیه لام نمونه‌ها پس از یک هفته از فرمالین خارج شدند. سپس به منظور دهیدراتاسیون، نمونه‌ها در یک توالی درجه‌بندی شده الکل قرار گرفتند. سپس جهت دکلسیفیه شدن بافت استخوانی، وارد ترکیب شیمیایی چهار درصد ساخت کشور آلمان شدند ($EDTA^4$). دو بار در هفته محلول EDTA تعویض شد و پس از دو ماه، نرم شدن کامل بافت استخوانی با چاقوی جراحی امتحان شد. نمونه‌ها به منظور انجام مرحله آبیگری و شفاف‌سازی وارد دستگاه (Sakura Fine Tissue Processor Fechnical, Japan) شدند. نمونه‌ها در ظرف‌های مخصوص و با استفاده از پارافین مذاب قالب‌گیری شدند. پس از سرد شدن، برش‌هایی با ضخامت ۵ میکرون توسط میکروتوم (SIEE, Germany) تهیه شد. در مراحل تهیه لام، وجود گلبول قرمز، خارج از رگ خونی و در سایر بافت‌ها به‌عنوان خونریزی در نظر گرفته شد (به‌عنوان مثال، وجود گلبول قرمز در بافت عضلانی). سپس برای بررسی بافت‌شناسی، نمونه‌های بافتی توسط هماتوکسیلین و اتوزین (H&E) رنگ‌آمیزی شدند. بررسی هیستولوژیک اسلایدها توسط یک پاتولوژیست از نظر میزان التهاب، تعداد عروق خونی (در سه فیلد میکروسکوپی با بزرگنمایی ۴۰۰)، درصد بافت فیبروتیک، نکروز، زخم مخاطی، آتروفی و هیپرپلازی اپی‌تلیوم سطحی، خونریزی و کلسیفیکاسیون پالپ انجام شد.

آنالیز آماری

داده‌های جمع‌آوری شده وارد نرم‌افزار SPSS نسخه ۲۲ شدند و داده‌های کمی به صورت انحراف معیار \pm میانگین گزارش شدند. برای مقایسه گروه‌های درمان و شاهد از آزمون آماری تی مستقل استفاده گردید. سطح معنی داری ۰/۰۵ در نظر گرفته شد.

نتایج

آزمایشات بیوشیمیایی

نتایج حاکی از آن بود که بین گروه مورد و شاهد از نظر مقدار آنزیم ALP تفاوت معناداری وجود نداشت ($p=0/998$)

⁴ Ethylenediaminetetraacetic acid

(جدول ۱). ولی در مورد آنزیم‌های AST و ALT بین گروه‌های مورد و شاهد تفاوت معنادار بود ($p \leq 0/001$) (جدول ۱).

جدول ۱. اثر مس بر روی آنزیم‌های کبدی در گروه‌ها

متغیر	گروه	گروه درمان	گروه شاهد
		Mean±SD	Mean±SD
مقدار آنزیم ALP		۳۵±۳۳۳	۱۳۳±۳۳۳
مقدار آنزیم AST		۶۲±۲۶۵*	۶۰±۲۴۷
مقدار آنزیم ALT		۶۶±۱۹۴*	۱۵±۵۸

* ($p < 0/001$) در مقایسه با گروه شاهد

آزمایشات بافت شناسی

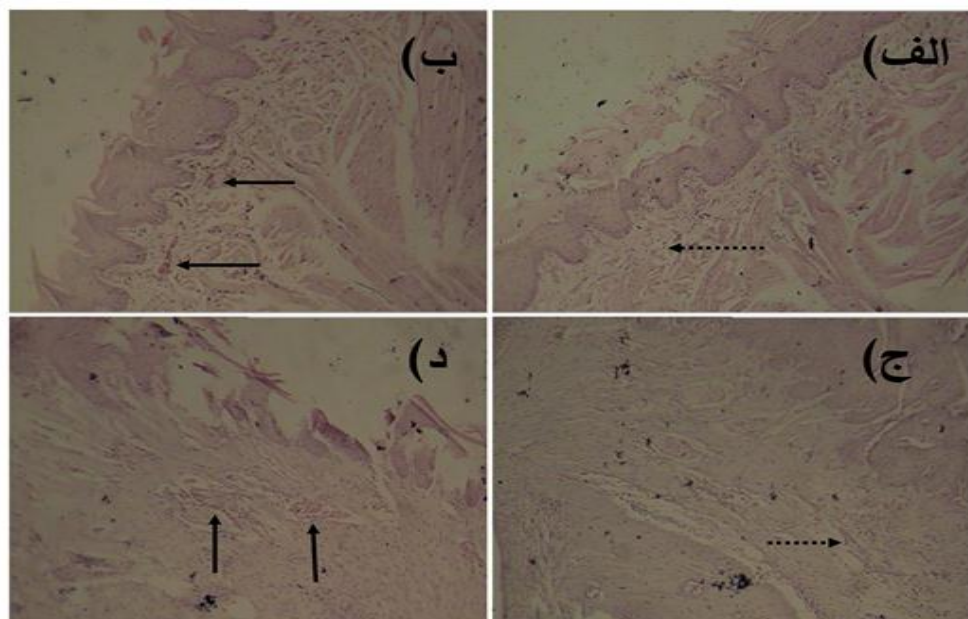
نتایج این مطالعه نشان داد که در ارزیابی نمونه‌های زبان و فک (لثه و استخوان) در هر دو گروه مورد و شاهد، هیچکدام از نمونه‌ها، التهاب و فیبروتیک شدن را نشان ندادند. همچنین آتروفی و هیپرپلازی اپی تلیوم سطحی، نکروز، زخم مخاطی،

خونریزی و کلسیفیکاسیون پالپ دندان‌ها نیز در هیچکدام از نمونه‌ها یافت نشد. تفاوت تعداد عروق خونی در لثه و زبان بین دو گروه درمان و شاهد، معنادار بود ($p < 0/05$) (جدول ۲ و شکل ۱). نتایج بافت‌شناسی گروه شاهد نشان داد که در زیر مخاط زبان و لثه تعداد مویرگ‌ها کم و از نظر اندازه کوچک هستند. در گروه درمان با سولفات مس مویرگ‌ها در زیر مخاط زبان و لثه از نظر تعداد بیشتر و از نظر اندازه متسع و پر خون هستند.

جدول ۲. اثر مس بر روی تعداد عروق خونی در زبان و لثه گروه‌ها

متغیر	گروه	گروه درمان	گروه شاهد
		Mean±SD	Mean±SD
تعداد عروق خونی در لثه		۴/۴۲±۰/۲۹*	۳/۴۲±۰/۲
تعداد عروق خونی در زبان		۴/۸۵±۰/۳۴*	۳/۷۱±۰/۱۸

* ($p < 0/05$) در مقایسه با گروه شاهد



شکل ۱. تصاویر میکروسکوپی گروه‌های مختلف مورد مطالعه (بزرگنمایی ۱۰۰). الف) تصویر میکروسکوپی زبان در گروه شاهد، ب) تصویر میکروسکوپی زبان در گروه درمان، ج) تصویر میکروسکوپی لثه در گروه شاهد، د) تصویر میکروسکوپی لثه در گروه درمان. فلش‌های نقطه‌چین نشان‌دهنده مویرگ‌های سالم با اندازه طبیعی می‌باشند. فلش‌های سیاه نشان‌دهنده مویرگ‌های متسع و پر خون می‌باشد.

بحث

نتایج نشان داد که میزان آنزیم‌های AST و ALT به‌طور معناداری در گروه درمان افزایش‌یافته و آنزیم ALP تفاوت معناداری نداشت که مؤید بروز مسمومیت با مس است. برای ارزیابی آسیب‌های کبدی، آنزیم‌هایی که به‌طور روتین اندازه‌گیری می‌شوند، در موقعیت خاصی در داخل هیپاتوسیت‌ها یافت می‌شوند. آنزیم‌های سیتوپلاسمی شامل AST و ALT می‌باشند. آنزیم‌های مجاری، مانند ALP در اثر فرایندهای انسدادی افزایش می‌یابند و بنابراین مارکری برای اختلال عملکرد صفراوی می‌باشد و برخلاف آنزیم‌های سیتوپلاسمی، فعالیتشان در داخل هیپاتوسیت کاملاً پایین است (۲، ۱۲). Kumar و همکاران در مطالعه‌ای که به بررسی سمیت مس پرداخته شده، جهت تأیید سمیت کبد، آنزیم‌های AST و ALT را اندازه‌گیری نموده و این دو آنزیم به‌طور معناداری افزایش داشته‌اند (۳).

با بررسی نتایج این مطالعه هیچ یک از موارد التهاب، خونریزی، نکروز بافت فیبروتیک در مخاط دهان و بافت زبانی مشاهده نشد که نتیجه بررسی ما با مطالعه Sudhahar و همکاران همخوانی داشت. Sudhahar و همکاران بیان کردند که خاصیت ضد التهابی مس به علت ویژگی آنتی‌اکسیداتیو این فلز می‌باشد (۱۳). Contreras و همکاران در مطالعه‌ای که بر روی سمیت سلولی کاتیون‌های فلزی بر روی سلول‌های کشت داده‌شده استتوبلاست موش انجام شد، نشان دادند که نقره و مس سمیت سلولی زیادی بر روی این سلول‌ها داشتند که نتایج این مطالعه در تضاد با نتایج مطالعه ما می‌باشد و دلیل آن به علت روش اجرای متفاوت دو مطالعه است. در مطالعه ما سمیت مس پس از جذب سیستمیک بررسی شده و در آن مطالعه، مس به‌صورت موضعی در تماس با سلول‌های کشت داده‌شده استتوبلاست موشی بوده است (۱۴). در مطالعه ما میزان آنژیوژنز در بافت‌های زیر مخاطی دهان در گروه درمان به‌طور معناداری نسبت به گروه کنترل افزایش یافته بود. سولفات مس پیشروی مویرگ‌ها را به‌طور معناداری بیشتر می‌کند. شواهد نشان می‌دهد که مس باعث تحریک افزایش تکثیر سلول‌های اندوتلیال و افزایش آنژیوژنز در مطالعات آزمایشگاهی می‌شود. در مطالعه مروری توسط Velnar و همکاران، سولفات مس سرعت ترمیم زخم را افزایش داده که این رویداد مربوط به افزایش بیان فاکتور رشد اندوتلیالی عروقی در حاشیه زخم بوده است (۱۵).

VEGF مهم‌ترین فاکتور رشدی برای شروع روند آنژیوژنز می‌باشد و فاکتور رشد فیبروبلاستی Fibroblast Growth Factor 2 نقش مهمی در افزایش بقا و تکثیر سلول‌های اندوتلیال دارد، مس باعث افزایش اثر این دو فاکتور می‌شود. مس به‌عنوان کوفاکتور متالوپروتئیناز شناخته شده که مهاجرت سلول‌های اندوتلیال از ماتریکس خارج سلولی را افزایش می‌دهد و متعاقباً باعث می‌شود که فاکتورهای رشدی آزاد شده به ماتریکس خارج سلولی متصل شوند (۱۶). همچنین بیان شده است که با افزایش میزان مس، متصل‌شدن فاکتور رشدی آنژیوژنین به سلول‌های اندوتلیال بیشتر شده‌است و این موضوع می‌تواند نشان‌دهنده افزایش میزان آنژیوژنز باشد (۱۷). Katari و همکاران در بررسی یون‌های مس و سروپلاسمین و آنژیوژنز بر روی مویرگ‌های قرنیه خرگوش سفید نیوزلندی به این نتیجه رسیده که یون‌های مس در توالی اتفاقات رگ‌سازی نقش دارند (۱۰). در این مطالعه کلسیفیکاسیون پالپی در دندان‌ها مشاهده نشد و دلیل احتمالی آن، این است که موش‌ها در این مطالعه بالغ بودند و دندان‌ها به‌صورت کامل شکل گرفته بودند و دریافت سیستمیک محلول سولفات مس پس از بالغ شدن دندان‌ها بوده است.

نتیجه‌گیری

نتایج این مطالعه نشان داد که مصرف ۲۰۰ میلی‌گرم بر کیلوگرم سولفات مس به‌صورت خوراکی باعث ایجاد مسمومیت سیستمیک موش شد. مسمومیت با سولفات مس میزان آنژیوژنز را در بافت‌های دهان و دندان افزایش داد ولی در به وجود آمدن التهاب، خونریزی، آتروفی یا زخم اپی‌تلیال، نکروز بافت فیبروتیک در مخاط دهان و بافت زبانی و کلسیفیکاسیون پالپ دندان نقشی نداشت.

تشکر و قدردانی

این مطالعه با کمک مالی معاونت تحقیقات و فناوری دانشگاه علوم پزشکی رفسنجان به شماره قرارداد IR.RUMS.REC.1398.060 با کد اخلاق ۳۱/۲۰/۱/۹۷۴۷۹ صورت پذیرفته است.

تعارض منافع

نویسندگان این مقاله تعارض در منافع ندارند.

References

1. Klokkevold PR, Newman MG, Takei HH. Carranza's clinical periodontology: Elsevier Saunders; 2015: 60-90.
2. Junqueira LC, Mescher AL. Junqueira's basic histology: text and atlas/Anthony L. Mescher: New York [etc.]: McGraw-Hill Medical; 2013: 600-50.
3. Kumar V, Kalita J, Misra U, Bora H. A study of dose response and organ susceptibility of copper toxicity in a rat model. *Journal of Trace Elements in Medicine and Biology*. 2015;29:269-74.
4. Bhattacharya PT, Misra SR, Hussain M. Nutritional aspects of essential trace elements in oral health and disease: an extensive review. *Scientifica*. 2016.
5. Goyer RA, Clarkson TW. Toxic effects of metals. Casarett and Doull's Toxicology The Basic Science of Poisons, Fifth Edition, Klaassen, CD [Ed] McGraw-Hill Health Professions Division. 1996.
6. Soares FA, Fagundez DA, Avila DS. Neurodegeneration Induced by Metals in *Caenorhabditis elegans*. *Advances in Neurobiology*. 2017;18:355-83.
7. Nomi M, Miyake H, Sugita Y, Fujisawa M, Soker S. Role of growth factors and endothelial cells in therapeutic angiogenesis and tissue engineering. *Current Stem Cell Research and Therapy*. 2006;1(3):333-43.
8. Chen RR, Silva EA, Yuen WW, Brock AA, Fischbach C, Lin AS, et al. Integrated approach to designing growth factor delivery systems. *The FASEB Journal*. 2007;21(14):3896-903.
9. Feng W, Ye F, Xue W, Zhou Z, Kang YJ. Copper regulation of hypoxia-inducible factor-1 activity. *Molecular Pharmacology*. 2009;75(1):174-82.
10. Xiao Y, Wang T, Song X, Yang D, Chu Q, Kang YJ. Copper promotion of myocardial regeneration. *Experimental Biology and Medicine*. 2020;245(10):911-21.
11. De Souza A, Gerlach R, Line S. Inhibition of human gingival gelatinases (MMP-2 and MMP-9) by metal salts. *Dental Materials*. 2000;16(2):103-8.
12. Chou D. Henry's clinical diagnosis and management by laboratory methods. *JAMA*. 2007;297(16):200-50.
13. Sudhahar V, Das A, Horimatsu T, Ash D, Leanhart S, Antipova O, et al. Copper transporter ATP7A (copper-transporting P-Type ATPase/Menkes ATPase) limits vascular inflammation and aortic aneurysm development: role of microRNA-125b. *Arteriosclerosis, Thrombosis, and Vascular Biology*. 2019;39(11):2320-37.
14. Contreras RG, Sakagami H, Nakajima H, Shimada J. Type of cell death induced by various metal cations in cultured human gingival fibroblasts. *In Vivo*. 2010;24(4):513-7.
15. Velnar T, Bailey T, Smrkolj V. The wound healing process: an overview of the cellular and molecular mechanisms. *The Journal of International Medical Research*. 2009;37(5):1528-42.
16. Gerard C, Bordeleau LJ, Barralet J, Doillon CJ. The stimulation of angiogenesis and collagen deposition by copper. *Biomaterials*. 2010;31(5):824-31.
17. Gacche RN, Meshram RJ. Targeting tumor micro environment for design and development of novel anti-angiogenic agents arresting tumor growth. *Progress in Biophysics and Molecular Biology*. 2013;113(2):333-54.

Microscopic evaluation of the effect of copper sulfate on soft and hard oral tissues in male rats

Received: 11 Jul 2020

Accepted: 23 Jan 2021

Iman Fatemi¹, Zakieh Hassanshahi², Tahereh Eslammanesh³, Mostafa Sadeghi⁴, Somaye Salari Sedigh^{5*}, Elham Hakimizadeh⁶

1. Assistant professor, Research Center for Tropical and Infectious Diseases, Kerman University of Medical Sciences, Kerman, Iran 2. Undergraduate Student of Dentistry, School of Dentistry, Rafsanjan University of Medical Sciences, Rafsanjan, Iran 3. Assistant Professor, Department of Pathology, School of Medicine, Rafsanjan University of Medical Sciences, Rafsanjan, Iran 4. Professor, School of Dentistry, Rafsanjan University of Medical Science, Rafsanjan, Iran 5. Assistant Professor, Department of Periodontology Dentistry, School of Dentistry, Rafsanjan University of Medical Sciences, Rafsanjan, Iran 6. Assistant Professor of Physiology, Physiology-Pharmacology Research Center, Research Institute of Basic Medical Sciences, School of Medicine Rafsanjan University of Medical Sciences, Rafsanjan, Iran

Abstract

Introduction: As, copper sulfate acts as an enzyme cofactors, it can affect oral tissues. Therefore, this study aimed to evaluate the effect of copper sulfate on soft and hard oral tissues.

Materials and Methods: This animal study was conducted on 14 male rats (200-250 gr). The rats were divided into two groups of treatment and control. The treatment group received oral copper sulfate in 80 days. The rats were anesthetized and blood samples were taken from their hearts. Then, their tongue and jaw were also removed for microscopic examination. Liver serum enzymes were measured. Tissue samples were examined for inflammation, number of blood vessels per unit area, percentage of fibrotic tissue, necrosis, mucosal ulcer, atrophy, and superficial epithelial hyperplasia, bleeding and pulp calcification. Data were analyzed by SPSS 22 using independent t-test ($p < 0.05$).

Results: AST and ALT enzymes showed significant differences, but the ALP enzyme did not show any significant difference. The number of blood vessels in the gums and tongue showed a significant difference. Inflammation, fibroticization, necrosis, mucosal ulceration, hemorrhage, atrophy, and superficial epithelial hyperplasia and pulp calcification were not found in any of the tongue and jaw specimens.

Conclusion: Copper sulfate intoxication increased the amount of angiogenesis in the oral tissues and it had no role in inflammation, hemorrhage, atrophy or epithelial ulcer, fibrotic tissue, necrosis and pulp calcification.

Keywords: Angiogenesis, Copper, Inflammation

***Corresponding Author:** Assistant Professor, Department of Periodontology Dentistry, School of Dentistry, Rafsanjan University of Medical Sciences, Rafsanjan, Iran.

Email: ssalarisedigh@gmail.com

Tel: +983434280031

Fax: +983434280008